

ACUPUNTURA Y TRATAMIENTO DEL DOLOR

Leon Chaitow

Dibujos de Ken Morling

ediciones bellaterra, s. a.

CONTENIDO

	Página
<i>Introducción</i>	7
<i>Capítulo</i>	
1. Acupuntura y Analgesia	9
2. Como funciona la acupuntura	12
3. Como usar la acupuntura	28
4. Casos de aplicación de la acupuntura	29
5. Formulario para el tratamiento del dolor	32
6. Anestesia por acupuntura	138
<i>Indice de tratamientos</i>	160

INTRODUCCION

En 1963 tuve la ocasión de asistir al primer seminario inglés de acupuntura, dirigido por el Dr. J. Lavier de París. Me fascinaron las posibilidades del sistema, pero al mismo tiempo quedé totalmente desconcertado por las teorías esotéricas que lo acompañaban. Después, a medida que profundizaba en mis estudios, iba convenciéndome más y más de que la acupuntura era un fenómeno científicamente explicable en términos compatibles con la manera de pensar de los occidentales. El objeto de este libro es desmitificar la acupuntura y presentarla a los profesionales de la medicina como un enfoque claro y sencillo del tratamiento del dolor.

No pretendo, desde luego, que la acupuntura se circunscriba estrictamente a la supresión del dolor; su utilidad en el tratamiento de numerosos males y enfermedades ha sido demostrada por numerosos investigadores, tanto en China como en Occidente, y por mi parte, puedo decir que he tratado con éxito casos de sordera congénita. A pesar de ello, seguimos ignorando de qué manera logra la acupuntura sus casi milagrosos resultados. En cambio, sí tenemos datos suficientes para formarnos una opinión precisa sobre la forma en que la acupuntura logra suprimir el dolor.

Desearía que este libro fuese útil a todos los profesionales de la medicina: cirujanos, médicos generalistas, osteópatas, quiroprácticos, fisioterapas, enfermeras. Gracias a sus conocimientos de anatomía y fisiología, estos profesionales pueden aportar una preciosa contribución a la tarea humanitaria de aliviar el dolor de los que sufren.

Los métodos de aplicación son simples y seguros a condición que sus reglas sean *estrictamente observadas*.

A pesar de su inmensa utilidad, la acupuntura tiene limitaciones específicas, que no debemos perder de vista. No se trata, por consiguiente de un "curalotodo". En mi opinión la acupuntura debe usarse como coadyuvante en el tratamiento global del paciente; de no aplicarse en combinación con métodos que eliminen las causas mismas de la enfermedad, sus resultados, por milagrosos que a veces puedan parecernos, en la mayoría de los casos serán decepcionantes.

La descripción de los puntos de acupuntura viene acompañada del nombre chino del punto y del meridiano, así como de una descripción clara y precisa de su posición anatómica, cuya localización es facilitada, a su vez, por la ilustración que figura en la página opuesta.

La localización de los puntos recientemente descubiertos es dada a partir de la información disponible hasta esta fecha. Así, por ejemplo, el punto localizado en el pabellón del oído que influye sobre el tobillo es denominado "punto del tobillo" (auricular), sin más; debiendo referirse el lector a la ilustración de los puntos auriculares representados en la página opuesta.

ACUPUNTURA Y ANALGESIA

El dolor es el timbre de alarma del cuerpo y su estudio requiere la comprensión y la investigación global de sus causas ocultas. Conviene, no obstante, que sus manifestaciones sean eliminadas con la mayor celeridad posible. A tal efecto, la acupuntura nos brinda numerosas posibilidades de aplicación práctica, sin perjuicio del método que se adopte en cada caso para tratar las causas profundas del mal.

La causa del dolor depende de numerosos factores. Si paramos el timbre de alarma pero dejamos que la casa continúe ardiendo, demostramos, entre otras cosas, una evidente falta de responsabilidad. Pero a veces el timbre se dispara sin causa justificada, poniendo a dura prueba los nervios de quienes deben soportar su estridencia. Exquisita sabiduría la de aquel juez londoniense que absolvió a un conciudadano suyo acusado de haber trepado a una escalera de mano para destrozar un timbre de alarma; única forma a su alcance de acabar con las molestias (ruido, insomnios) causadas por el intempestivo artefacto.

De igual manera, la acupuntura puede suprimir dolores que nada tienen que ver con manifestaciones de un estado general deficiente. La neuritis producida por herpes zoster es un ejemplo; en casos de neuralgia trigeminal, antes de operar valdría la pena tratar el dolor con la acupuntura. En otros casos, el dolor es un síntoma útil y su tratamiento se presenta bajo un ángulo distinto. Si se observa, por ejemplo, que la rodilla del paciente presenta manifestaciones artríticas evidentes y que un exceso de marcha puede agravar el mal, entonces, limitarse simple y exclusivamente a calmar el dolor sería nefasto para el enfermo.

Además de aliviar el dolor, convendría, en un caso semejante, entablillar la rodilla y evitar todo exceso de movimiento. Sin perjuicio de los demás cuidados a que debiere someterse, el paciente deberá saber que el funcionamiento de su rodilla —a pesar de haber dejado de ser dolorosa— ya no será nunca más normal y que, por consiguiente, deberá usarla lo menos posible. Este aspecto de la cuestión es el más debatible en lo que a supresión del dolor por acupuntura se refiere.

Tratamiento paliativo

El tratamiento de los síntomas en aquellas enfermedades crónicas susceptibles de producir cambios permanentes en las articulaciones y demás tejidos sólo produce una mejora pasajera. Sin embargo, en ciertas enfermedades que aparecen súbitamente, como el tortícolis traumático o el lumbago, el tratamiento por acupuntura de los síntomas equivale a un verdadero tratamiento curativo. El alivio de los espasmos musculares y la mejoría observada en la capacidad motora conducen a una rápida remisión de la enfermedad.

Por lo tanto, aliviar el dolor constituye, algunas veces, un primer paso hacia la normalización y la salud. En determinados casos esta acción es por sí sola suficiente, dado que por su parte, el cuerpo logra adaptarse gracias a sus propios esfuerzos. Pero tal como ya hemos dicho, en numerosos casos convendrá enfrentarse con las causas ocultas de la enfermedad, siendo, por lo tanto, necesario recurrir a la cirugía, a la dieta terapéutica, a la rehabilitación física, etc. Aún así, gracias al tratamiento paliativo de la fase dolorosa inicial, el paciente se hallará en mejores disposiciones para colaborar en el tratamiento definitivo de su mal.

En los libros que tratan de acupuntura existe una tendencia generalizada hacia el desprestigio de lo que se ha venido a llamar "medicina de segunda clase", dedicada exclusivamente al tratamiento paliativo de las enfermedades. Este reproche es válido solamente cuando el estudio del caso clínico no es abordado en su conjunto. Sin abogar ni mucho menos por el uso de la acupuntura en el tratamiento global de las enfermedades, lo que sí deseáramos es un uso más generalizado y una mayor aceptación de la misma por parte de los profesionales de la medicina. Este libro no tiene la pretensión de abarcar en su totalidad la gama de aplicaciones de la acupuntura en el tratamiento de la enfermedad, como tampoco pretende tratar de forma exhaustiva el problema del alivio y supresión del dolor. Constituye, en cambio, una introducción a los métodos y técnicas empleados en el tratamiento del dolor en las distintas partes del cuerpo.

La acupuntura no es, salvo en contadas excepciones, un fin en sí misma. Existen circunstancias en las cuales su uso como supresor del dolor revestiría fatales consecuencias, como sería en el caso de una crisis aguda de apendicitis. Igualmente desastroso sería su empleo como tratamiento paliativo de una enfermedad inflamatoria de las articulaciones, con exclusión de cualquier otra medida terapéutica o sin que el paciente fuese prevenido sobre la necesidad de reducir sus actividades. En ambos casos el tratamiento es criticable pero no la acupuntura. Como tampoco es censurable el motor de explosión por el mal uso que de su automóvil puede hacer un conductor irresponsable.

Filosofía tradicional de la acupuntura

Contra el enfoque seguido en este libro sólo preveemos una crítica posible; a saber, que se entienda que sólo puede aplicar la acupuntura quien haya asimilado en su totalidad la filosofía de la misma. Tal no es el caso. Podemos asegurar que la mayor parte de aquello que los acupuntores tradicionales toman por verdades intangibles no es más que teoría y fantasiosas explicaciones surgidas de la historia antigua y de la mitología chinas, sin gran validez en nuestra época y difícilmente integrable en la terminología científica moderna.

Mitos y fraseología persisten como consecuencia de la incapacidad de distinguir la realidad contenida en el inmenso legado documental generado durante 4.000 años de práctica de la acupuntura. Las publicaciones chinas modernas hacen hincapié en la necesidad de continuar utilizando la terminología tradicional

mientras no se tengan explicaciones más adecuadas, sin que ello signifique que se acepten los mitos y las teorías que envuelven dicha terminología.

Cuando oigo estas explicaciones me siento como el niño del cuento que había visto al Emperador desnudo. Pero en mi caso, veo, sobre todo, que lo que sí lleva puesto el Emperador son sus dientes.

Reglas básicas

Las reglas de la acupuntura son simples, pero deben ser estrictamente observadas si se quiere obtener buenos resultados, y lo que es más importante aún, para la seguridad del paciente. De la misma forma que no es ni mucho menos indispensable saber cómo funciona el motor de un coche para conducir, tampoco es imprescindible conocer el funcionamiento de la acupuntura para usar de ella. No obstante, en ambos casos existe un conjunto de reglas a observar si se quiere evitar un desastre.

Hay quienes pretenden que antes de ejercer, el acupuntor debería saberse de memoria todos los puntos de la superficie del cuerpo, en total más de mil. Los innumerables efectos reflejos de la mayoría de dichos puntos ha ido definiéndose a lo largo de los siglos y las teorías y explicaciones sobre los efectos que pueden tener el masaje y las agujas sobre determinados puntos o grupos de puntos han evolucionado considerablemente. Estas teorías y explicaciones son lo que constituyen la trama de la acupuntura (y a mi entender, la del ropaje invisible del Emperador del cuento).

No es difícil demostrar determinados efectos producidos por el tratamiento por acupuntura. Los hay que alteran las funciones de los órganos y sistemas. Se observan efectos analgésicos y también anestésicos. Los reflejos implicados difícilmente pueden ser explicados de forma convincente; sin que por ello tengamos que recurrir a las explicaciones tradicionales, que por pintorescas y atractivas que nos parezcan, en ningún caso nos ayudarán a descubrir el potencial real de la acupuntura. ¿Debemos admitir que la enfermedad proviene del desequilibrio Yin-Yang (las dos fuerzas opuestas del universo que se manifiestan a través del Chi de nuestro cuerpo)? ¿No sería más acertado hablar de tendencia homeostática gracias a la cual se mantiene un medio interno estable, consecuencia de la interacción de los diversos procesos y sistemas del cuerpo humano? Los acupuntores modernos que se aferran a la fraseología tradicional desprestigian su ciencia. En China, la práctica de la acupuntura iba a la par de la medicina de hierbas, el régimen dietético y la orientación psicológica. De manera similar, deberíamos practicar la acupuntura como adyuvante en el tratamiento global del paciente y sus problemas. Memorizar los puntos del cuerpo no es indispensable para obtener buenos resultados en la aplicación de las técnicas de acupuntura. Lo importante es conocer sus reglas y aplicarlas con rigor; la posición de los puntos y sus efectos pueden ser comprobados en el momento en que se precisen.

COMO FUNCIONA LA ACUPUNTURA

Mi esposa es griega; gracias a ella he llegado a conocer y amar a Grecia y su legado civilizador. La belleza espiritual de los iconos me ha ayudado a explicarme a mi mismo la aparente antipatía con que observo la semántica de la acupuntura tradicional. Al principio los iconos fueron utilizados para representar las ideas intangibles de la religión y el pensamiento espiritual de la Iglesia. Al transcurrir el tiempo, los iconos mismos se transformaron en objetos de adoración, actitud que, a su vez, conduciría a la iconoclastia —o deseo de los reformadores de destruir las imágenes, no por su significado intrínseco sino por el que se les estaba acordando. Admiro la belleza de los iconos, pero les niego toda divinidad; si mi admiración me llevara a concederles un poder que sólo es de Dios, entonces mejor valdría quemarlos que caer en la idolatría. De igual forma me encanta el lenguaje poético y la bella armonía de las teorías de la acupuntura tradicional, pero estas no me son de ayuda alguna para comprender la verdadera naturaleza de la salud y la enfermedad, y por tanto, más vale no confiar en ellas.

En numerosos textos antiguos sobre acupuntura se atribuyen ciertas cualidades intrínsecas a las agujas según sean éstas de cobre, bronce, plata u oro. No solamente puede demostrarse que esto no es verdad, sino que también puede afirmarse que las agujas mismas ni siquiera son indispensables en el ejercicio de la acupuntura. De hecho, un impulso eléctrico o una presión digital son, a veces, un estímulo suficiente para obtener el resultado apetecido. Por lo tanto conviene no caer en la tentación de conceder un poder mágico a las agujas. El organismo realiza su propia curación. Las agujas, la presión digital, el impulso eléctrico, producen el estímulo; el cuerpo reacciona.

Durante muchos años, osteopatas y quiroprácticos han empleado la técnica de presión refleja para ayudar al cuerpo a sanar. Muchos de los puntos por ellos utilizados coinciden con los de la acupuntura.

Si admitimos que el organismo no cesa de buscar su propio grado de salud óptimo, entonces no nos extrañará que todo estímulo que le ayude a alcanzar esta meta, sea aprovechado. En una primera fase, suponemos que el estímulo inicial se obtiene por acupuntura o presión digital; después, la interacción homeostática de los sistemas del organismo asegura el relevo, y la acción terapéutica del tratamiento logra su máximo alcance.

Respuestas a los estímulos

¿De qué forma los estímulos son recibidos y tratados por el organismo? Se ha hablado de un flujo de energía circulando por la superficie del cuerpo. Se ha dicho igualmente que en la proximidad del punto de inserción de la aguja se producen determinados cambios químicos. O que existía la posibilidad de un estímulo neuroendocrino a través del sistema nervioso; o, incluso, de un efecto

de "confusión" ejercido sobre el cerebro para inducirle a rechazar los estímulos dolorosos.

Tampoco se ha descartado la posibilidad de que a cada efecto observado corresponda un "modus operandi" particular. Así, los efectos anestésicos podrían ser el resultado de la acción "confusionista" ejercida sobre el cerebro por estímulos estratégicamente dirigidos; mientras que la alteración de las funciones de los órganos equivaldría a las respuestas hormonales y humorales específicas al estímulo nervioso producido por la acupuntura.

¿Cómo funciona la acupuntura? En tanto que consigue la supresión del dolor, la forma en que conviene usarla como analgésico y anestésico debería importarnos más que el mecanismo de dichos efectos. Sin embargo, creemos oportuno exponer algunas hipótesis sobre el fenómeno.

El Grupo Coordinador de Anestesia por Acupuntura de Pekín, en base a un estudio de encefalogramas consideró que los efectos analgésicos y anestésicos de la acupuntura provienen de una actividad localizada en la corteza cerebral y en varios niveles subcorticales del sistema nervioso central (con posible intervención de otros factores, por ejemplo, humorales). Las pruebas aportadas por este Grupo a favor de la eficacia de las agujas o de la presión digital en la supresión del dolor en diversas partes del cuerpo son muy abundantes ya que provienen de más de 400.000 operaciones efectuadas bajo anestesia por acupuntura con anterioridad a 1970.¹

El organismo humano es capaz de aprovechar al máximo los estímulos exteriores. El Grupo afirma que el estímulo de determinado punto ayuda a regularizar la presión arterial, mientras que en otro punto provocará un ritmo cardíaco más rápido o más lento que el normal. Estimulando otros puntos aumenta el número de glóbulos blancos, al tiempo que se activa la fagocitosis. Estos efectos reguladores sólo pueden atribuirse a las respuestas neuroendocrinas.

Investigaciones más recientes han demostrado que la oclusión vascular del brazo no puede impedir que el efecto analgésico de la acupuntura sobre un punto de la mano se transmita hacia otras partes del cuerpo, como demuestra la elevación del umbral doloroso observado en las mismas. En cambio, ha podido demostrarse que la infiltración de procaína en los tejidos profundos alrededor del punto de acupuntura suprime totalmente el efecto analgésico a distancia. Para los investigadores de los Institutos de Fisiología y Traumatología de Shanghai es al sistema nervioso y no a la actividad humoral que se debe esta neutralización del efecto analgésico.²

Efectos analgésicos bilaterales

Otros trabajos del grupo citado demostrarían que el estímulo de un punto pro-

¹ *Acupuncture Anaesthesia*. Foreign Language Press, Pekín, 1972.

² *Scientia Sinica*, Vol. XVI, N° 2, pág. 210, Science Press, Pekín, 1973.

ducía efectos analgésicos bilaterales. Así, por ejemplo, en cirugía de la rodilla es posible utilizar puntos de la pierna sana para anestesiarse la pierna a operar. La conclusión de estos trabajos es que existe una relación segmental entre el punto de acupuntura y el área de analgesia.

En un informe reciente del Grupo Coordinador de Anestesia por Acupuntura de Shanghai se demuestra que los impulsos aferentes de la analgesia por acupuntura son esencialmente emitidos por los nervios que inervan los haces profundos, vainas tendinosas, músculos, periostios, etc. Queda igualmente demostrado que la acupuntura es capaz de excitar diversos receptores sensoriales, tales como los receptores de tensión y presión de los tejidos profundos.³

Al término de la compleja investigación llevada a cabo por el referido grupo se llegaría a la conclusión que la transmisión de los efectos de la acupuntura está estrechamente relacionada con la transmisión de la sensación de temperatura y de dolor por la médula espinal, mientras que la persistencia de los efectos se halla más o menos relacionada con el camino de las sensaciones propioceptivas. El papel de la acción integradora del tálamo en el proceso de la analgesia por acupuntura fue demostrado por registro y análisis de las variaciones de potencial en las células simples del tálamo. Los resultados indican que el grado de eficacia de la analgesia por acupuntura podría depender en gran parte del grado de excitabilidad del cerebro del sujeto.

Otros experimentos, en los que los extremos cefálicos de las carótidas de dos animales fueron conectados en cruce, mostraron la intervención de los factores humorales en el efecto de la acupuntura. Los umbrales dolorosos en uno de los animales se elevaron bajo el efecto estimulante de la acupuntura sobre el otro.

Digitopuntura (Acupuntura por presión digital)

En otro grupo de experimentos con animales realizado por el Grupo de Investigaciones del Colegio de Medicina de Pekín se observó que el estímulo producido por la aguja de (Tsu) San Li (Estómago 36) producía una elevación del 120 por ciento del umbral doloroso durante 40 minutos. El estímulo por presión digital de Kun Lu (Vejiga 60) produjo una elevación de 133 por ciento.⁴

Según los investigadores, las agujas no siempre surten el efecto deseado sobre los pacientes humanos; en numerosos casos fue necesario variar la profundidad de inserción o la amplitud del movimiento de torsión impuesto a la aguja en el momento de clavarla. Observaron, en cambio que la presión digital produce con frecuencia la sensación de relajamiento y de plenitud que precede a todo efecto anestésico. Unos exámenes electrofisiológicos subsiguientes demostrarían que una fuerte presión sobre los músculos y tendones era capaz de producir una clara inhibición de la descarga unitaria de neuronas en un núcleo no específico del tálamo.

³ *Chinese Medical Journal*, Enero 1975, pág. 13.

⁴ *Scientia Sinica*, Vol. XVII, N° 1, pág. 112, Science Press, Pekín, 1974.

En el curso de un experimento efectuado con conejos se practicó una perfusión de líquido cefalorraquídeo artificial mientras el animal se hallaba sometido a acupuntura por presión digital. Seguidamente, el perfusado fue extraído e inyectado en el ventrículo de otro conejo, el cual experimentó una elevación de 82 por ciento del umbral doloroso. Esta variación se observaría sistemáticamente entre los sujetos del experimento y los animales de control utilizados, lo cual llevaría a considerar la presencia de una o varias sustancias químicas provistas de efectos analgésicos en el fluido cerebroespinal del animal después de haber sido sometido a acupuntura.

Estos y otros experimentos con animales indican que el efecto analgésico de la acupuntura nada tiene que ver con ningún efecto hipnótico o de autosugestión psicológica por parte del paciente.

Se sabe, en cambio, que el estado mental del paciente ejerce determinadas influencias sobre su propia reacción a los estímulos sensoriales. Si se halla de buen humor y con ánimos de colaborar, los efectos del tratamiento por acupuntura lograrán más fácilmente elevar el nivel del umbral doloroso que si se siente nervioso y con pocas disposiciones para colaborar. No obstante, la iniciativa subjetiva del paciente es incapaz de reemplazar la anestesia por acupuntura, y los factores fisiológicos y psicológicos, intensamente relacionados, interfieren unos con otros.

Mecanismos neurohumorales

Si despojamos la acupuntura de los conceptos Yin y Yang, de Energía Vital o de Fuerza Vital, ¿qué es lo que queda? Es evidente que ni la neuroanatomía ni la neurofisiología pueden darnos la respuesta. En cambio, puede afirmarse que abundan las pruebas a favor de la explicación del efecto de la acupuntura por los mecanismos neurohumorales.

Los resultados de la intensa investigación llevada a cabo en este campo todavía fuera del alcance del saber científico moderno rinden tributo al genio clínico de los acupuntores tradicionales. Sus teorías no resisten al análisis científico moderno, pero no cabe la menor duda de que han contribuido considerablemente al avance de la fisiología, tal como la conocemos en la actualidad.

Pero quedan numerosas preguntas por responder. Por ejemplo ¿qué relación existe entre la superficie auricular y otros órganos y partes del cuerpo muy alejados? La relación existe y puede demostrarse, pero cabe todavía explicar la razón de su existencia.⁵

Hasta la fecha la investigación científica occidental no ha hecho la menor aportación a favor de la comprensión de la acupuntura. Meljack (Universidad McGill) y Wall (University College de Londres) idearon la teoría de una "ba-

⁵ *Scientia Sinica*, Vol. XVI, N° 3, pág. 455, Science Press, Pekín, 1973.

rrera" en la substancia gelatinosa del asta dorsal de la médula espinal. Esta barrera se cierra automáticamente al recibir los estímulos, por tenues que sean, de las agujas de acupuntura. Cheu y Man⁶ ampliaron la teoría incorporándole una segunda barrera correspondiente al tálamo, estableciéndose de esta forma un punto de coincidencia entre la investigación occidental y la investigación china, y ello a pesar de que, hasta la fecha, los aspectos humorales del fenómeno no parecen ser tomados en consideración por los investigadores occidentales.

Resistencia eléctrica

Otro aspecto del fenómeno de la acupuntura que cabe considerar es que los puntos de acupuntura de la superficie del cuerpo se presentan como áreas de baja resistencia eléctrica. El Dr. Niboyet construyó, antes de la Segunda Guerra Mundial, un aparato para medir la impedancia eléctrica de la piel cuyo perfeccionamiento y creciente utilización en Europa Occidental conducirían al abandono de la teoría de los meridianos a favor de la idea de corrientes de impulsos neuroeléctricos operando a través del sistema nervioso autónomo.

En el mismo sentido, el investigador japonés Dr. Nakatani afirmó que la excitabilidad del sistema nervioso simpático puede ser medida a partir de las variaciones de la resistencia eléctrica en puntos específicos, los cuales, en numerosos casos, coinciden exactamente con los puntos de acupuntura tradicional y pueden utilizarse indistintamente para el diagnóstico y el tratamiento de enfermedades funcionales y para el tratamiento del dolor. Las investigaciones llevadas a cabo en este campo en el Japón han dado lugar al sistema llamado Acupuntura Terapéutica Ryodoraku. Según la teoría Ryodoraku, tanto las anomalías existentes en los órganos internos como los cambios observados en su funcionamiento se reflejan en los cambios observables en la superficie del cuerpo. Estos cambios pueden ser producidos por reflejos de los nervios sensoriales, por reflejos de los nervios motores y reflejos de los nervios simpáticos y parasimpáticos. Según el Dr. Nakatani, el punto local de la piel, externo respecto al sistema nervioso autónomo, puede actuar como una sinapsis en la que se produce una secreción de hormonas locales; éstas a su vez, forman una corriente de doble sentido a lo largo del sistema simpático. De esta forma, diagnóstico y tratamiento pueden simultanearse a partir del mismo punto.⁷

Acupuntura y Osteopatía

Existe una correlación entre la red de puntos de acupuntura y la trama osteopática de lesiones osteomusculares. Según Regard,⁸ cada sistema permite veri-

⁶ Current Therapy Researches 14 (Nº 7), julio 1972.

⁷ Gunji, *Introduction to Simple Ryodoraku Treatment*, Bunkodo Co. Ltd. Tokyo, 1971.

⁸ P. Regard, *Proceed. of Third Intern. Congress of Physic. Medic.* Westlake Press, Chicago, 1962.

ficar la validez de las aplicaciones terapéuticas del otro. Para el Dr Nemerhof,⁹ sin embargo, ninguno de ellos constituye por sí solo un arte de curar o un método de tratamiento independiente y exclusivo, aunque uno y otro empleen formas terapéuticas neuro-mecánicas para restablecer la homeostasis del organismo.

El Dr Felix Mann,¹⁰ al tratar del meridiano de la vejiga (parte del cual es paravertebral), se refiere a la acupuntura como "Osteopatía China".

Nemerhof hace observar que, en términos modernos, la teoría de la acupuntura se basa en la interconexión de los puntos de acupuntura con la red del sistema nervioso autónomo, confirmando así el punto de vista de Regard según el cual la acupuntura en combinación con el tratamiento osteopático constituye un eficaz tratamiento de los estados traumáticos crónicos. Nemerhof concluye que ni la acupuntura ni la osteopatía constituyen un tratamiento total y definitivo del paciente, pero que aplicada correctamente, la acupuntura aumenta las posibilidades de curación del paciente.

El Dr Becker¹¹ compara el sistema nervioso central a una computadora digital y la mente a una computadora analógica y, a partir de esta similitud, formula la hipótesis que la acción de la acupuntura por medio de la inserción de las agujas es comparable a la conexión selectiva de un circuito que induce la computadora a ejecutar una serie de operaciones sin que el interruptor que conecta y desconecta determinadas funciones de la computadora interrumpa su funcionamiento ni la ejecución de otras operaciones.

La acupuntura se presenta como un medio fisiológico de tratamiento de gran utilidad en manos de los profesionales de la medicina. Cuando nos rascamos por que nos escuece una parte del cuerpo, o palpamos una parte dolorosa, lo que intentamos, de hecho, es enviar al cerebro un conjunto de mensajes en substitución de otro conjunto menos soportable. A cada acción corresponde una reacción con la que el organismo responde a los estímulos en grados diferentes, dependiendo de la localización, duración y naturaleza (aguja, presión, impulso eléctrico) que se obtenga un efecto tonificante, un efecto sedante o un efecto anestésico.

La teoría tradicional pretende que hay un aporte o "drenaje" de energía (*Chi*). Para el Dr. Austin,¹² la "energía vital" drenada de una zona dolorosa debe ser reemplazada mediante estímulo del punto Ho Ku (punto 4 del Intestino grueso) o del Kun Lun (punto 60 de la Vejiga). Sin descartar la posible existencia de razones de orden fisiológico que justifiquen el tratamiento empírico tradicional, creemos, no obstante, que a la luz de los resultados de las investigaciones más recientes, la teoría de la renovación de la "energía vital" no tiene base científica alguna.

⁹ *Journal of the American Osteopathic Association*, Dic. 1972, pág. 346-351.

¹⁰ F. Mann, *Acupuntura, the Ancient Chinese Art of Healing*, Heinemann Medical Books.

¹¹ "Parameters of Resistance", *Journal of the American Osteopathic Association* sept. 1973.

¹² Mary Austin, *Acupuntura Therapy*, Turnstone Books, 1974.

La respuesta del organismo

Conviene no perder de vista que el factor realmente vital del tratamiento es la respuesta de nuestro cuerpo. La naturaleza de la respuesta a la aguja es lo que cuenta y no la aguja en sí. La simple inserción de una aguja o una fuerte presión digital ejercen una acción estimulante. Si la aguja permanece clavada de cinco a veinte minutos, o si se mantiene la presión de los dedos por igual tiempo, se logra un efecto sedante o entorpecedor sobre los tejidos locales o remotos (reflejos). Si se alarga el tiempo de tratamiento, los efectos anestésicos se manifiestan de forma evidente. Ambas respuestas son fisiológicas. Cualquier otro estimulante —alcohol, agua helada— surtiría resultados opuestos semejantes. Considérese la respuesta del organismo a un baño helado de medio minuto o de media hora de duración, a la ingestión de una copita o de media botella de coñac.

A medida que la investigación de estos fenómenos vaya progresando, la interpretación actual de los mismos irá modificándose para ir enmarcándose cada vez más dentro de una pauta fisiológica científicamente aceptable.

En su tratado sobre la teoría de la medicina, Speransky explica cómo tras largos años de estudiar la naturaleza de la enfermedad llegaría a la conclusión que era necesario descartar la subdivisión tradicional del sistema nervioso en sistema central, periférico y simpático. Numerosos experimentos le permitirían demostrar que a partir de cualquier punto del sistema nervioso era posible activar mecanismos nerviosos cuyo funcionamiento se interrumpía en la periferia, al tiempo que producían cambios de tipo biofísico químico.¹³

Según la tesis de Speransky, cualquier punto nervioso —sin excluir las estructuras nerviosas periféricas— puede transformarse en un generador de procesos neuro-distróficos, que actúa como centro nervioso momentáneo o permanente de dichos procesos. Cada vez que un procedimiento altera el carácter nervioso de cualquier fenómeno, los cambios resultantes no solamente se producen en la sección del nervio afectado sino también *en la intrincada totalidad del complejo. Igualmente claro resulta el hecho de que la irritación de cualquier punto del sistema nervioso puede producir alteraciones no solamente en las partes adyacentes sino también en partes remotas del organismo.*

Finalmente, para Speransky es evidente que el provecho obtenido en la intervención sobre el sistema nervioso depende a menudo de la interferencia en sí, y no de la forma en que ésta se ejerce, mientras que el daño es inherente a la forma de intervención y al excesivo trauma que puede resultar de los mismos.

A nuestro entender, Speransky es uno de los científicos que más ha contribuido a la comprensión de los fenómenos relacionados con la acupuntura. Dado que nuestro propio punto de vista es plenamente coincidente con su teoría, es obvio que nuestra aceptación de la misma es total y no conlleva restricción alguna.

¹³ A. Speransky, *A Basis for the Theory of Medicine*, International Publishers, Nueva York, 1943.

COMO USAR LA ACUPUNTURA

Agujas

Las agujas de acupuntura suelen ser de acero inoxidable, con un manguito de cobre o aluminio. Deben ser lo suficientemente flexibles como para evitar que se rompan en caso de espasmo muscular producido por la inserción. El mango es importante tanto para facilitar la inserción como en las manipulaciones subsiguientes de las agujas una vez hincadas. La longitud de las agujas oscila entre 12 y 120 mm; la sección entre 0,04 y 0,10 mm. Numerosos son los acupuntores que utilizan agujas hipodérmicas desechables de 0,12 mm de sección. Las agujas cortas sirven para las zonas superficiales de la cara y la cabeza; las más largas para las partes más carnosas del cuerpo. La profundidad de inserción viene dada en las fórmulas de tratamiento de cada punto; no obstante, puede variarse de acuerdo con los diferentes tipos corporales y a criterio del acupuntor. Por lo general, el paciente experimenta una sensación de plenitud y cálido bienestar al alcanzar la aguja la profundidad deseada, sin que la ausencia de esta sensación sea óbice para el logro de resultados positivos.

Se aconseja observar una buena asepsia; las agujas deben ser esterilizadas y frotadas con alcohol antes de la inserción. El área de tratamiento y las manos del acupuntor deben ser frotadas con alcohol u otro antiséptico como si se tratase de una inyección parenteral. Las agujas deben hallarse exentas de cualquier defecto, desechándose aquellas que estuviesen torcidas o despuntadas.

El tratamiento de puntos vertebrales reviste especial cuidado; la inserción por error de la aguja en el sistema nervioso central podría producir una parálisis momentánea. Para evitar semejante inconveniente, tanto los puntos tratados como la profundidad de inserción de la aguja deben coincidir exactamente con los puntos y profundidades recomendadas en las fórmulas de tratamiento dadas en este texto.

Localización y selección de puntos

Para localizar con precisión los puntos de acupuntura usamos dos sistemas descriptivos. El primero define la posición anatómica exacta y es, por lo tanto, el método más simple. No obstante, existen numerosos puntos cuya posición no puede ser descrita de manera tan exacta, y otros cuya posición depende de la corpulencia del paciente. Con objeto de paliar las variaciones debidas a la corpulencia, los chinos utilizan la "pulgada humana" o "cun", unidad que no solamente se adapta a cada paciente, sino que también a cada zona del cuerpo, y que llamaremos Unidad de Medición en Acupuntura (AUM en la terminología anglosajona generalmente aceptada). Así, por ejemplo, el AUM del antebrazo se obtiene dividiendo por 12 la distancia entre el pliegue de la muñeca y el pliegue cubital.

La lista de las mediciones proporcionales es como sigue:

El AUM de la cabeza se calcula de una de las formas siguientes: línea medial desde la línea anterior del cuero cabelludo a la línea posterior del mismo = 12 AUM; distancia entre la línea anterior del cuero cabelludo y la apófisis de la séptima vértebra cervical = 3 AUM. (Si la línea del cuero cabelludo es imprecisa, se toma la distancia entre la glabella y la apófisis mencionada = 18 AUM.)

El AUM de la espalda se calcula midiendo la distancia entre la línea medial y el borde medial de la escápula = 3 AUM. El AUM del tórax y del abdomen se calcula a partir de la distancia entre los pezones = 8 AUM. La distancia entre el extremo inferior del esternón y el ombligo = 8 AUM. Entre el ombligo y la sínfisis pubiana = 5 AUM.

El AUM del brazo se calcula midiendo la distancia entre el pliegue de la axila y la flexura del codo = 9 AUM.

El AUM del muslo se mide entre el punto proximal del trocánter mayor y la cara distal de la rótula = 19 AUM.¹ El AUM de la pierna corresponde o bien a la distancia entre el centro de la rótula y la prominencia del maléolo externo = 16 AUM o a la distancia entre el cóndilo interno de la tibia y la prominencia del maléolo interno = 13 AUM.

El método de cálculo de las dimensiones corporales se basa en la longitud del dedo del paciente. La distancia entre los dos pliegues de las uniones interfalángeas del dedo medio doblado equivale a 1 AUM, mientras que la anchura total de los cuatro dedos vale 3 AUM.

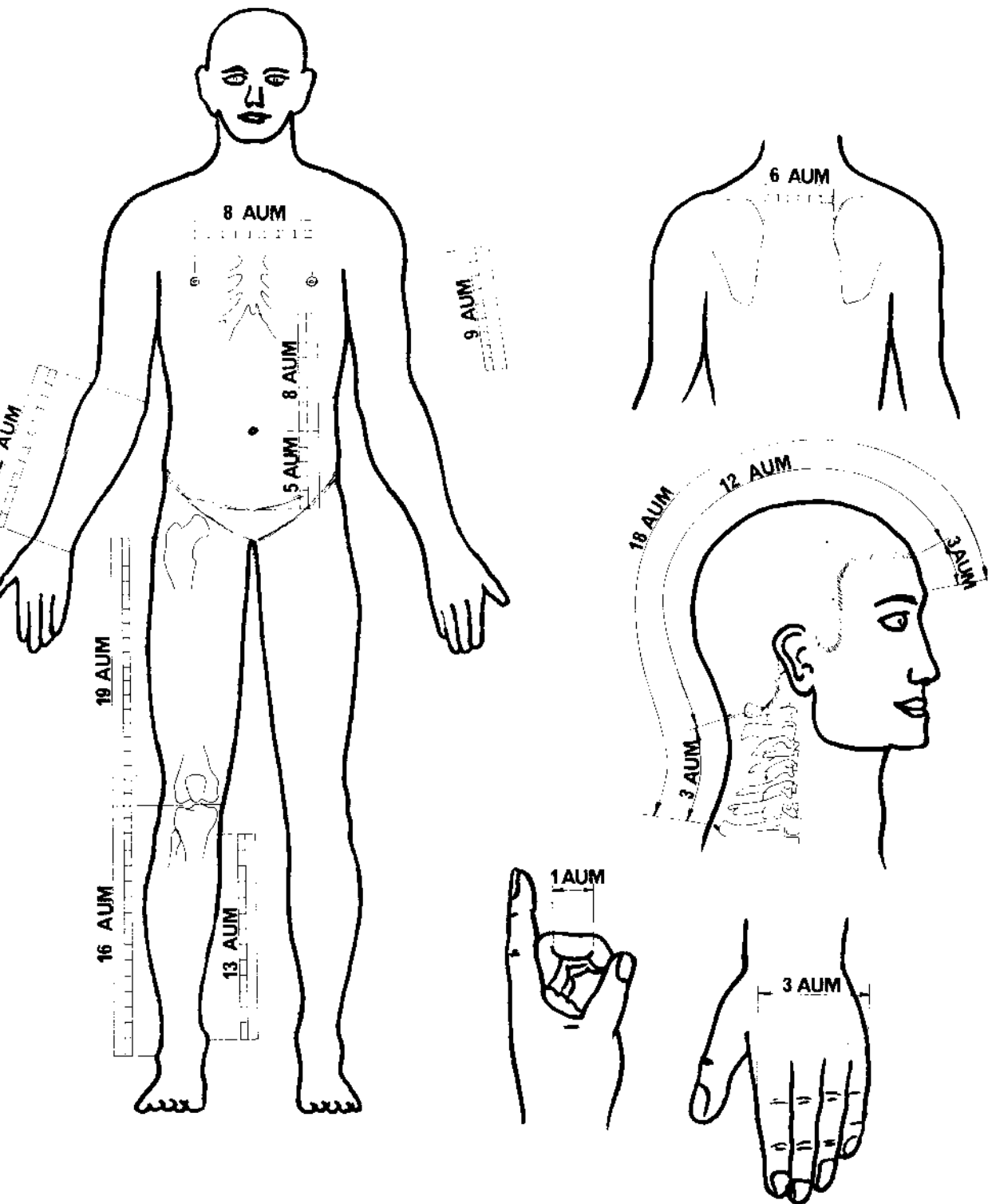
La precisión de estas técnicas es suficiente, en particular si se usan conjuntamente con la descripción anatómica, y permiten al acupuntor la localización exacta de puntos concretos.

Meridianos

La configuración de los puntos de acupuntura de la superficie del cuerpo ha llevado los acupuntores, a lo largo de los siglos, a representarlos gráficamente en forma de líneas (llamadas canales o meridianos) reuniendo todos aquellos puntos que comportan una acción común sobre un órgano o función fisiológica determinados.

Además de los doce pares de meridianos bilaterales existen dos meridianos a lo largo de la línea medial anterior y posterior del tronco y de la cabeza y varios meridianos suplementarios que unen entre sí a los 14 pares principales. Fuera de este conjunto de meridianos existen igualmente otros puntos en el pabellón de la oreja y en la superficie de la cara y de las manos poseedores de efectos reflejos específicos. Las pruebas clínicas de la existencia de conexiones reflejas entre los puntos de acupuntura y los órganos y las funciones específicos son abundantes.

¹ Numerosos textos occidentales le atribuyen 13 AUM. En este libro se adopta la medición china moderna.



Mediciones proporcionales utilizadas para la obtención de los A U M (Unidades de Medición en Acupuntura) en distintas regiones del cuerpo.

Desde el punto de vista analgésico, el conocimiento del trazado y recorrido de los meridianos es particularmente útil; gracias al mismo pueden seleccionarse puntos a veces muy alejados de la zona dolorosa, y entre los cuales sólo media el meridiano correspondiente como relación aparente.

Puntos distantes

En el tratamiento de determinadas enfermedades reumáticas y musculares los puntos distantes pueden ser tratados con prioridad a los puntos locales. Mientras se le aplica el tratamiento, el paciente debe esforzarse en ejercitar y mover las partes afectadas. En el formulario del tratamiento indicamos cuando conviene utilizar estas técnicas. En el tratamiento de dolencias como el dolor de cabeza o la neuralgia del trigémino es preferible usar puntos distantes de un meridiano que contenga puntos locales en la zona dolorosa. En la neuralgia postherpética, por ejemplo, el conocimiento del recorrido de los meridianos ayudará considerablemente en la selección de puntos distantes de tratamiento. En el formulario de tratamiento se indica qué puntos distantes pueden usarse en las dolencias particularmente dolorosas. Al término de una intensa labor investigadora en el campo de los canales (meridianos), llevada a cabo por médicos de formación occidental y de formación tradicional, se ha llegado a la conclusión que los canales están estrechamente relacionados con los nervios, los vasos sanguíneos y los fluidos corporales.²

Por consiguiente, vemos que en el país de origen de la acupuntura se arrincona la teoría tradicional de la corriente de "energía vital" circulando por canales (meridianos). Lo que sí existe es una circulación refleja en relación con los órganos del cuerpo y sus funciones sobre la cual existen puntos que a su vez se hallan interrelacionados desde el punto de vista reflejo.

Existen aparatos destinados a facilitar la localización de los puntos de acupuntura a partir de las variaciones de resistencia eléctrica detectables en la superficie de la piel. Las mediciones son transformadas en señales visibles o audibles que confirman la localización del punto investigado.

Instrucciones para la selección de puntos

Partiendo del formulario de tratamiento dado en este libro, se aconseja utilizar los siguientes criterios:

Los puntos serán escogidos de forma que rodeen la zona dolorosa. De no ser esto posible, se tratará los puntos alineados sobre un miembro. Además del tratamiento de los puntos locales, la fórmula puede indicar que se traten puntos alejados de la zona dolorosa; unos y otros pueden tratarse simultáneamente. Conviene no olvidar los efectos contralaterales de la acupuntura y tratar de aprovechar esta particularidad mediante una juiciosa selección de los puntos a tratar.

² *An outline of Chinese Acupuncture*, Foreign Language Press, Pekín, 1975.

Así, por ejemplo, el efecto analgésico del tratamiento del dolor del codo derecho queda reforzado por el tratamiento de puntos de ambos brazos.

No conviene insertar las agujas en la zona dolorosa cuando ésta se presenta hinchada o inflamada; la inserción se efectuará en los puntos próximos a los puntos.

Para los investigadores modernos, los meridianos son fibras autónomas cuyo ciclo energético al ser estimuladas ha sido alterado por la onda de depolarización eléctrica. Las relaciones que puedan existir entre ellas y ciertos órganos específicos son de naturaleza refleja.³

Los puntos blandos locales en una zona de molestia pueden ser considerados puntos espontáneos de acupuntura. Los chinos los denominan puntos *Ah Shi*, y los emplean de la misma manera que los puntos normales en el tratamiento de los casos dolorosos.

Al plantearse el tratamiento, el acupuntor debe saber exactamente qué tejidos subyacen bajo los puntos a tratar. En el formulario se indica, mediante notas apropiadas, los casos en que conviene efectuar el tratamiento mediante puntos *Ah Shi*.

Los meridianos son los siguientes:

El meridiano del pulmón (L) empieza en la cara externa de la caja torácica, en el primer espacio intercostal; desciende, luego, por la cara anteroexterna del brazo hacia la raíz de la uña del pulgar.

El meridiano del intestino grueso (LI) empieza en la raíz de la uña del primer dedo; transcurre por el lado pósteroexterno del brazo, por encima del hombro, hacia la cara. Termina al lado de la ventana de la nariz.

El meridiano del estómago (St) empieza debajo de la cavidad orbital; asciende por la cara hacia la frente desde donde desciende hacia la garganta, tórax y abdomen; continúa luego por la cara anterior del muslo y pierna para terminar en la raíz de la uña del segundo dedo del pie (lado externo).

El meridiano del bazo (Sp) empieza en la cara interna del dedo gordo del pie; asciende por la cara interna de la pierna y del muslo hacia el abdomen y tórax, donde termina en la línea axilar en el sexto espacio intercostal.

El meridiano del corazón (H) empieza en la axila; desciende por la cara antero-interna del brazo para terminar en la raíz de la uña del dedo meñique (cara interna).

El meridiano del intestino delgado (SI) empieza en la raíz de la uña del dedo meñique (cara externa); asciende por la cara pósterointerna del brazo, por encima del hombro, hacia la cara donde termina frente la oreja.

El meridiano de la vejiga (B) empieza en el canthus interno, asciende y pasa por la parte superior de la cabeza y desciende por la espalda y la pierna para terminar en la raíz de la uña del dedo pequeño (cara externa).

El meridiano del riñón (K) empieza en la planta del pie; sube por la cara

³ F. Mann, *Meridians of Acupuncture*, Heinemann Medical Books, 1971.

interna de la pierna hacia el medio del abdomen para terminar en el tórax, justo por debajo de la clavícula.

El meridiano de la circulación (C), que también lleva el nombre de constrictor del corazón o pericardio, empieza en el tórax, al exterior del pezón; desciende por la superficie anterior del brazo y termina en la raíz de la uña del dedo mayor.

El meridiano Triple Calentador (TH) empieza en la raíz de la uña del anular (lado aular); asciende por la cara posterior del brazo; pasa por detrás del hombro; da vuelta a la oreja y termina en la cara exterior de la ceja.

El meridiano de la vesícula biliar (GB) empieza en el canthus temporal; se dirige en zig zag hacia la parte superior de la cabeza; pasa por delante del hombro y desciende por la cara externa del tórax y abdomen; pasa por la cadera y se dirige por la cara externa de la pierna hasta el cuarto dedo del pie.

El meridiano del hígado (Liv) empieza en el dedo grande del pie; sube por la cara interna de la pierna hacia el abdomen y termina en el arco costal (a la vertical del pezón).

Todos los meridianos descritos son líneas bilaterales y simétricas de puntos de acupuntura con afinidades y efectos en las funciones u órganos cuyo nombre comparten.

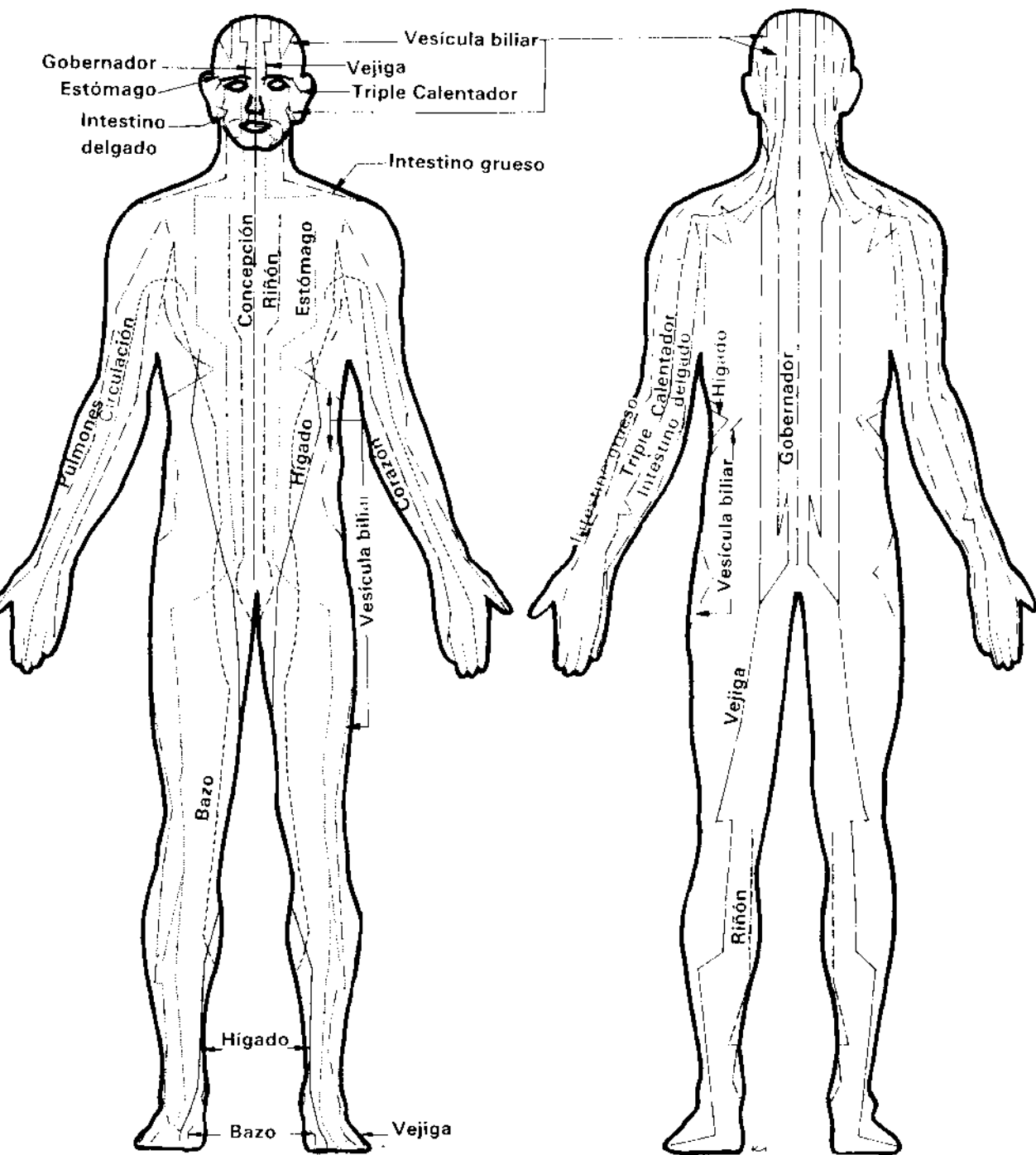
Existen dos meridianos mediales: *El meridiano del Vaso de la Concepción (CV)*, que empieza en el centro del periné, asciende por la línea medial de la cara anterior del cuerpo para terminar exactamente debajo del labio inferior; *el meridiano del Vaso del Gobernador (GV)*, que empieza en el coxis, asciende a lo largo de la columna vertebral hasta la línea medial de la cabeza para terminar en la parte frontal de la encía superior.

Inserción y manipulado de las agujas

La aguja y la superficie de piel alrededor del punto tratado deben ser frotadas con una solución antiséptica. El paciente debe aguardar el tratamiento en posición reclinada y en estado de relajación. Para la inserción de agujas relativamente cortas se observarán las siguientes indicaciones.

Con el índice o el pulgar de la mano izquierda (puede aplicarse presión unguear, igualmente) se oprime la superficie inmediatamente próxima al punto de inserción. La aguja, sujeta por el manguito con el pulgar y el índice de la mano derecha, es hincada al tiempo que se le imprime un movimiento de torsión. Puede sentirse un dolor pasajero al perforarse la piel, al que inmediatamente sucede una sensación de plenitud y radiante bienestar.

Las agujas más largas pueden sujetarse por el tallo, obteniéndose de esta forma una penetración rápida y controlada de la piel; mientras la mano izquierda estabiliza el tallo de la aguja, con la mano derecha se aplica al manguito una combinación de presión y rotación y se introduce la aguja hasta la profundidad deseada. En zonas poco carnosas, como la cara o la cabeza, con los dedos de la mano izquierda se pellizca suavemente la piel alrededor del punto mientras se



Los 12 pares de meridianos bilaterales y los meridianos de las líneas mediales de la acupuntura tradicional.

procede a la inserción. En zonas que comportan tejidos flojos, o en presencia de pliegues y arrugas de la piel, como el abdomen, antes de proceder a la inserción, con los dedos de la mano izquierda se tensa la piel alrededor del punto.

Existe una técnica de inserción consistente en introducir la aguja en un tubo de metal, vidrio o plástico (por ejemplo una pajita de sorber bebidas) colocado perpendicularmente sobre el punto de acupuntura, con el mango de la aguja sobrepasando ligeramente. Con una palmadita se hace penetrar la aguja a través de la piel; se retira rápidamente el tubo y se completa la inserción, imprimiendo al mango el movimiento de torsión auecuado, hasta alcanzar la profundidad deseada. Este método es menos doloroso para el paciente pero el punto de penetración no se alcanza con tanta precisión como en el método corriente de inserción.

El ángulo de inserción puede ser oblicuo, perpendicular u horizontal. En las principales zonas musculares del cuerpo, que requieren una inserción profunda, suele usarse la inserción perpendicular. La inserción oblicua se efectúa bajo un ángulo de 30 a 45°. La inserción horizontal suele reservarse para el tratamiento de puntos de la cabeza y la cara.

Salvo indicación de lo contrario, las inserciones del formulario de tratamiento son perpendiculares. La profundidad que se debe alcanzar depende esencialmente de la corpulencia del paciente, y ésta debe ser tomada en consideración antes de empezar el tratamiento; en el texto del formulario se dan las instrucciones apropiadas. Como ya se ha manifestado, al alcanzar la aguja la profundidad óptima, el paciente experimenta una sensación de hormigueo seguida de otra de plenitud y languidez. En el tratamiento de los puntos auriculares se emplean las agujas de 12,5 mm; la inserción alcanza el cartílago, y se manipula la aguja como en los tratamientos de las demás zonas del cuerpo.

Para Lavier,⁴ el efecto sedante se obtiene mediante una inserción rápida de la aguja; la extracción, en cambio, debe realizarse con suma lentitud. En el mismo sentido se manifiesta Chu Lien.⁵

En el tratamiento del dolor hemos podido experimentar que la rotación periódica de la aguja, acompañada de cierta presión y tracción, ejercidas alternativamente, refuerza el efecto analgésico. Esta manipulación se repite a intervalos de unos cuantos minutos, por una duración total de inserción de media hora, como máximo. Las manipulaciones deben repetirse sin interrupción si se desea alcanzar un efecto anestésico, siendo éste más fácil de alcanzar si la aguja es estimulada eléctricamente (véase Capítulo 6). En el tratamiento de enfermedades crónicas, las agujas deben permanecer "in situ" por al menos 30 minutos, y más tiempo aún, en los casos más graves, aunque, por regla general, el tratamiento de 15 a 30 minutos, dos veces al día, suele producir el efecto calmante deseado. Las sesiones tienen lugar cada dos o tres días hasta un total de 15 a 20 sesiones.

⁴ J.A. Lavier, *Points of Chinese Acupuncture*, Health Science Press, 1974.

⁵ Chu-Lien, *Text of Modern Acupuncture*, Public Health Press, Pekín, 1956.

Si el tratamiento debe repetirse, conviene dejar transcurrir un plazo de varias semanas antes de reanudar las sesiones.

Acupuntura auricular

El tratamiento analgésico de los puntos de acupuntura del pabellón del oído lleva el nombre de auriculoterapia. Se trata de un método sumamente antiguo, con más de 2000 años de existencia, cuya práctica clínica y experimental se ha extendido considerablemente en China, en el curso de estos últimos años, gracias al descubrimiento de numerosos puntos inéditos de tratamiento. Sus aplicaciones son terapéuticas, analgésicas y anestésicas. La selección de los puntos auriculares se efectuará a partir de las ilustraciones que acompañan el formulario de aplicación. La localización de un punto específico se verá facilitada mediante la observación de las normas complementarias siguientes:

1. Presionar la zona señalada en el formulario. El punto más sensible será el punto a tratar.
2. Medir la resistencia eléctrica de la piel que circunda el área indicada. El punto de menor resistencia será el punto a tratar.
3. Un cambio físico local, como la decoloración de la piel dentro del área indicada, que coincida con un punto sensible a la presión indica un punto de auriculoterapia.

El tratamiento de los puntos auriculares requiere esterilización local, al igual que en el tratamiento de los demás puntos del cuerpo. La longitud de las agujas utilizadas no excederá de 15 mm. Una vez perforada la piel hay que poner especial cuidado en la presión ejercida, evitando que la aguja atraviese la oreja.

Bajo la acción de las agujas, el paciente experimenta un ligero malestar, seguido de una sensación de distensión local. En ausencia de ésta, se retira la aguja y se inserta de nuevo bajo un ángulo ligeramente modificado, repitiéndose la operación hasta que el paciente experimente los efectos normales descritos.

La duración del tratamiento varía de 15 a 20 minutos, imprimiéndose durante este período repetidos movimientos de rotación a la aguja. Para la obtención de un efecto anestésico se aconseja el estímulo eléctrico de las agujas.

La selección de los puntos auriculares requiere una precisión excepcional sin la cual no puede esperarse un tratamiento efectivo. La manipulación de la aguja, una vez inserta en el punto apropiado, es el complemento indispensable de un tratamiento perfecto.

Por regla general, suele tratarse la oreja del lado correspondiente a la localización del dolor; sin embargo, puede tratarse la oreja opuesta si se observa que la zona del punto a tratar es más sensible en ésta que en aquélla, o ambas orejas simultáneamente si no se aprecia mayor sensibilidad en ninguna de ellas.

Mientras dura el tratamiento se aconsejará al paciente que mueva con precaución la zona afectada por el dolor.

Los puntos auriculares llevan, por general, el nombre correspondiente a la

zona sometida a la acción terapéutica de las agujas, algunos de ellos, sin embargo, se adornan con nombres genuinamente chinos. Los puntos correspondientes al tratamiento de enfermedades y dolencias específicas vienen descritos en el formulario.

Moxibustión

La moxibustión es la aplicación del calor a los puntos de acupuntura. En el tratamiento del dolor recomendamos la técnica de calentamiento indirecto, consistente en quemar manojitos de moxa (hojas desecadas de *Artemisa vulgaris*) colocados en el mango de las agujas. El calor es transmitido a los tejidos profundos a través del cuerpo de la aguja. Determinados puntos no deben ser nunca tratados por moxibustión; a este respecto, las fórmulas de tratamiento deben ser rigurosamente observadas. Las notas referentes al tratamiento de cada zona indican cuando la moxibustión está recomendada o prohibida; el símbolo \triangle en una tabla o en una ilustración de puntos de acupuntura significa que no debe tratarse dicho punto por moxibustión. Obsérvese que ciertos puntos susceptibles de ser tratados por moxibustión no son tratables con las agujas. En tales casos, los montoncitos de moxa son quemados directamente sobre la piel. Los puntos permitidos llevan el símbolo \square .

La aguja puede retirarse, si no se halla agarrotada por contracción de los tejidos circundantes. Si se ha torcido bajo el efecto de espasmos musculares se procede con lentitud y cuidado. En ningún caso conviene forzar la extracción; si hay dificultades, la aguja permanecerá hincada por algún tiempo más mientras que con un suave masaje y la lenta rotación de la aguja se produce la relajación de los tejidos.

Recordemos que la acupuntura puede practicarse igualmente sin agujas. El cuerpo responde a la presión manual ejercida sobre los puntos de acupuntura de la misma manera que con las agujas. La intensidad de la presión digital debe ser suficiente como para producir en el paciente una sensación difusa (pero soportable) de dolor. La expresión “duele con gusto” nos parece muy apropiada para explicar la aparente contradicción que envuelve la sensación experimentada durante el tratamiento. Si el paciente reacciona con un gesto esquivo o tenso, la presión es excesiva.

También es posible estimular varios puntos a la vez por presión digital; en tal circunstancia se aconseja variar la presión ejercida, disminuyéndola en un punto mientras se aumenta en otro. De tratarse un solo punto a la vez puede hacerse igualmente oscilar la presión —aumentándola y reduciéndola, lentamente, según ciclos de 10 a 20 segundos— para obtener la relajación del paciente. El tratamiento prosigue hasta que el paciente note una atenuación de la sensibilidad del punto. En este tipo de tratamiento es de suma importancia no exagerar el estímulo; la presión debe alcanzar solamente el grado de “dolor con gusto”, evitando que se ocasionen magulladuras o que aumente la sensación de malestar.

CASOS DE APLICACION DE LA ACUPUNTURA

En acupuntura tradicional el tratamiento a seguir venía determinado sobre todo por el diagnóstico esfigmológico, o diagnóstico basado en los pulsos, sin perjuicio de la observación, interrogatorio y examen físico, efectuados personalmente por el acupuntor. Los chinos creían que tomando los pulsos radiales en tres puntos diferentes, primero superficialmente, después con una fuerte presión digital, se podía medir el grado de energía (Chi) de los meridianos. El diagnóstico surgía de la comparación de las variaciones de Chi. Los doce pulsos eran examinados del punto de vista tensión, velocidad, ritmo, intensidad, carácter, amplitud, etc., y las observaciones, una vez contrastadas con otros factores —por ejemplo, edad, sexo temperamento— eran consideradas en función de la hora del día y de la estación del año. Se trataba, pues, de un procedimiento nada sencillo.

Si no fuera que los acupuntores chinos modernos han descartado por completo el diagnóstico por pulsos y que, poco, por no decir nada, se habla del mismo en la literatura acupunturista china moderna, no veríamos ningún inconveniente en atribuir cierto grado de verisimilitud a los fundamentos del método tradicional. Creemos, en efecto, que el acupuntor, tanto si es de formación occidental como tradicional, debe usar de todos los medios a su alcance para tratar de descubrir la totalidad de los elementos de morbosidad presentes en el organismo del paciente, y que la sensibilidad de sus manos debe poder captar de forma intuitiva los problemas de máxima complejidad presentes en dicho organismo. Esta sensibilidad debe ir, sin embargo, acompañada de serios conocimientos fisiológicos y patológicos. No debemos perder de vista que la acupuntura tradicional entroncaba en la filosofía taoísta, la cual, a su vez, dominaba el pensamiento chino en su totalidad, y que, por consiguiente, las ideas médicas evolucionarían a la par de las ideas taoístas. Por lo tanto debemos esforzarnos en disgregar la validez de las pruebas clínicas de la acupuntura y aquellas tesis, que con objeto de hallar explicaciones a los resultados clínicos observados, serían elaboradas, por razones evidentes, de conformidad con el código filosófico vigente.

A nuestro entender, la confianza puesta en el diagnóstico esfigmológico implica un claro desprecio de los conocimientos actuales sobre la estructura y las funciones del cuerpo humano. La prohibición hasta tiempos muy recientes de las prácticas de disección humana en China es una de las causas principales de la ignorancia en que la medicina china se ha mantenido respecto a la fisiología y a la patología de las enfermedades. La razón de esta actitud debe buscarse en el tradicional culto de los antepasados que impedía toda mutilación del difunto.

La acupuntura debe usarse cuando el diagnóstico indica que el tratamiento será beneficioso para el paciente. Su aplicación más espectacular en el tratamiento de la enfermedad y la supresión del dolor es su capacidad para aliviar el sufrimiento del enfermo.

Limitaciones

Considerada como una técnica más que una ciencia, la acupuntura nos brinda una amplia gama de aplicaciones complementarias de los métodos físicos del tratamiento de las enfermedades y del dolor.

En los traumatismos graves de las vértebras cervicales, esguinces de tobillo y lesiones de los deportistas, el tratamiento del dolor por acupuntura constituye un enfoque inicial perfectamente racional. En las manifestaciones tempranas de la artritis degenerativa, la acupuntura en combinación con un tratamiento físico produce una mejora de la movilidad y propicia la rehabilitación postural del enfermo. En el artritis crónico avanzado la acupuntura proporciona solamente un alivio pasajero, y el tratamiento del paciente debe ser enfocado de una forma más general.

La acupuntura es particularmente eficaz en el tratamiento del dolor experimentado por los amputados en el miembro ausente, siendo igualmente útil en el tratamiento de causalgias y de neuritis postherpéticas, así como en diversas neuralgias faciales, neuralgia intercostal y todos los dolores "nerviosos" de causa indeterminada. Su tratamiento sintomático debe ir acompañado, no obstante, del estudio de sus causas profundas y, si posible, de su eliminación.

Los dolores de los cólicos producidos por los cálculos biliares y renales, los cólicos digestivos, la distensión en los postoperados y los dolores cardíacos de la angina de pecho pueden ser atenuados por la acupuntura. En todos esos casos conviene, desde luego, ocuparse igualmente de los problemas sistémicos y orgánicos que constituyen las causas profundas de los síntomas dolorosos.

La acupuntura anestésica puede emplearse en cirugía y en odontología. La anestesia no será total; el paciente continuará experimentando una sensación de presión y tensión. De hecho, más que de una anestesia total, se trata de una analgesia profunda. Es sumamente importante, pues, que el paciente esté totalmente relajado, dado que no existe parálisis pasajera de los músculos, como es el caso de la anestesia ortodoxa. Durante el postoperatorio, la acupuntura es particularmente útil como relajante y calmante del dolor.

Como medida de primera urgencia la acupuntura merece ser utilizada en todas las enfermedades dolorosas. Los médicos de cabecera, los osteópatas, quirópatas, fisioterapeutas, dentistas, enfermeras y auxiliares de la Cruz roja deberían conocer sus reglas fundamentales y poseer un mínimo de conocimientos sobre su potencial de aplicación práctica.

Algunas reglas de acupuntura

Para que el tratamiento sea operante y para la salvaguarda de la seguridad del paciente es preciso que los procedimientos descritos en este texto sean ensayados repetidas veces. Es igualmente necesario aceptar como axioma la necesidad de un diagnóstico exacto antes de emprender cualquier tratamiento. Las razones existentes para intentar la supresión del dolor deben ser poderosas, pero, en la mayoría de los casos, no deben tener una finalidad *per se*, sino que deben inte-

grarse en un enfoque global de las causas de los problemas del paciente y de su tratamiento.

El paciente debe cooperar en el tratamiento y hallarse en estado de máxima relajación. Para Elliott,¹ es harto conocido que la aprehensión puede acentuar la gravedad aparente de los estados dolorosos, mientras que el simple poder mental inhibirá totalmente la aprehensión del paciente, aún frente traumas de suma gravedad.

El cuidado y la asepsia de las agujas son fundamentales. Los puntos a tratar deben ser exactamente localizados y la profundidad y ángulo de inserción de las agujas para cada punto deben respetar las normas establecidas en el formulario de tratamiento. De producirse espasmos musculares que dificulten la inserción, una ligera presión en la periferia del espasmo producirá la relajación de los músculos. Si la inserción es demasiado dolorosa, será necesario retirar inmediatamente la aguja y buscar otro punto; se observará la misma regla en caso de perforación de un vaso sanguíneo. La duración del estímulo vendrá condicionada por la respuesta del paciente, tomándose como promedio de 15 a 30 minutos. La extracción de la aguja debe efectuarse lentamente y con suavidad; los tejidos alrededor de la inserción suelen adherirse fuertemente a la aguja siendo necesario dejar que se relajen para evitar toda irritación innecesaria al retirar la aguja.

El paciente tratado por moxibustión está expuesto a sufrir pequeñas quemaduras, sobre todo si la cauterización es directa. En cambio, el tratamiento indirecto por calentamiento del manguito de la aguja no debe ser excesivamente doloroso para el paciente. Por otra parte, hay que abstenerse de aplicar la moxibustión en las proximidades de los órganos de los sentidos.

La duración del tratamiento por digipuntura dependerá de la tolerancia de cada paciente en particular. Los puntos locales de la cara y las extremidades son bastante más dolorosos que los demás y, por tanto, su tratamiento es más delicado.

Se recomienda distraer la atención del paciente al hincar las agujas en zonas que sean particularmente sensibles. En caso de desmayo del paciente se retirará inmediatamente la aguja y se hará lo necesario para que aquél recupere los sentidos. El tratamiento del tórax y del abdomen y el de las zonas próximas a los ojos, corazón, pulmones, hígado, bazo, y médula espinal requieren especial cuidado; en caso de ruptura de la aguja, la sección hincada en los tejidos deberá ser extirpada inmediatamente. Debe evitarse el tratamiento con agujas del abdomen y región sacra de la mujer embarazada.

Los principiantes deben prestar suma atención a los puntos prohibidos y, por regla general abstenerse de tratarlos, sea con las agujas, sea por moxibustión. Sólo a los acupuntores más experimentados es dado tratarlos mediante agujas de gran flexibilidad y novísimas técnicas de moxibustión.

¹ H.C. Elliott, *Textbook of Neuroanatomy* (2ª edic.) Blackwell Scientific Publications, 1969.

FORMULARIO PARA EL TRATAMIENTO DEL DOLOR

En esta sección vamos a estudiar las distintas regiones del cuerpo desde el punto de vista de la supresión o alivio del dolor. Cuando sea necesario proporcionar más de una fórmula para diferentes tipos de dolor, subdividiremos las regiones del cuerpo en secciones. Se observará que numerosas secciones presentan más puntos de los estrictamente necesarios para un tratamiento específico. Se aconseja, no obstante, tratar un solo tipo de dolencia en cada sesión, efectuando la selección de los puntos correspondientes a partir de las instrucciones dadas en el capítulo 3.

Se ha observado que el tratamiento de los puntos corporales combinado con el de los puntos auriculares da resultados positivos.

Los puntos dados en el formulario han sido verificados a fondo; algunos de ellos resultan de nuestra propia experiencia clínica; otros son el resultado de la práctica clínica de acupuntores franceses, alemanes, americanos, e ingleses, pero la mayoría han sido obtenidos a partir de fuentes chinas antiguas o contemporáneas. No hay duda que el número de puntos reflejos existente es mucho más elevado que el que hemos consignado; no obstante, las fórmulas descritas a continuación constituyen la base de un tratamiento eficaz y seguro siempre que se observe en su aplicación las normas dadas en las páginas precedentes; a saber que:

- a) la presión digital puede ser tan eficaz como las propias agujas;
- b) las agujas deben ser regularmente manipuladas durante el tiempo que permanecen insertas en los tejidos del paciente, imponiéndoles un movimiento giratorio;
- c) en la mayoría de los casos, la duración de la sesión es de quince a veinte minutos;
- d) la cauterización suele reforzar el efecto analgésico, especialmente en los cuadros artríticos y reumáticos, y en los casos graves el tratamiento es cotidiano y tiene una duración de 8 a 10 días;
- e) en el tratamiento de las enfermedades crónicas las sesiones están espaciadas de tres a seis días, y el ciclo completo de tratamiento de 10 a 15 sesiones se realizará durante el período de uno a tres meses; al término del ciclo, una interrupción del tratamiento por espacio de un mes se considera necesaria para proceder a la evaluación de sus resultados.

Existe cierto desacuerdo respecto a la localización exacta de algunos puntos. Las notas a pie de página señalan las discrepancias entre nuestra norma de dar la localización de acuerdo con los textos chinos modernos y las variantes utilizadas por otros especialistas occidentales.

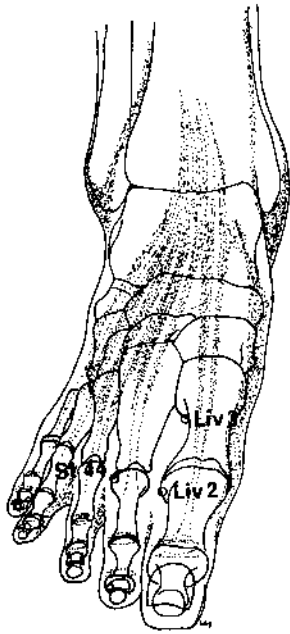
Existe un punto importante cuya localización causa cierta confusión; se trata de Yang Ling Chün (Vesícula biliar 34), que situamos 3 AUM por debajo del pliegue de la rodilla, en la depresión anteroinferior de la cabeza del peroné. La

mayoría de especialistas occidentales lo sitúan por *detrás* y por debajo de la cabeza del peroné.

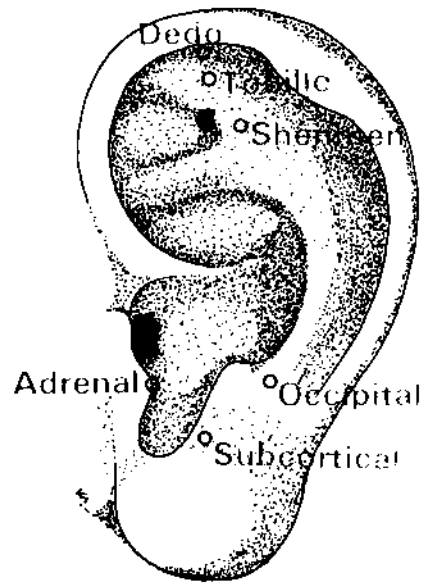
El punto situado 3 AUM por debajo del pliegue de la rodilla y por detrás de la cabeza del peroné es, en realidad, un punto llamado Ling Hou, el cual no es un punto de meridiano sino uno de los puntos “extraños” que los chinos aconsejan para el tratamiento de la parálisis de la pierna y también de la artritis de la rodilla. Es posible que Yang Ling Chün y Ling Hou sean intercambiables, siendo esta particularidad la causa probable de la confusión existente respecto a los mismos. Diferencias semejantes ocurren con otros puntos, razón por la cual la exactitud de determinadas descripciones dadas en el presente texto pueden ser puestas en entredicho si se comparan con las de ciertos textos occidentales. Otra causa importante de posible confusión estriba en las numerosas variantes existentes en las unidades de medición de determinadas regiones del cuerpo. Para los especialistas occidentales la distancia entre la cadera y el pliegue de la rodilla equivale a 13 AUM, mientras que en los textos chinos más recientes esta distancia vale 19 AUM. Frente a semejantes discrepancias hemos adoptado sistemáticamente las mediciones chinas modernas.

La única desviación de la norma atañe a la numeración de los puntos del meridiano de la vejiga. Se ha empleado la numeración tradicional en lugar de la numeración modificada por los especialistas chinos, de reciente publicación. La modificación de la mayoría de los números del meridiano hubiera ocasionado una confusión extrema.

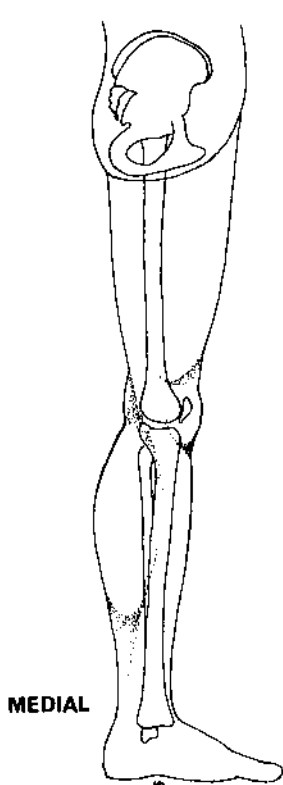
Aconsejamos el empleo de los nombres chinos; no es difícil recordarlos y el esfuerzo de memoria que tal práctica requiere del acupuntor principiante está indiscutiblemente a su alcance.



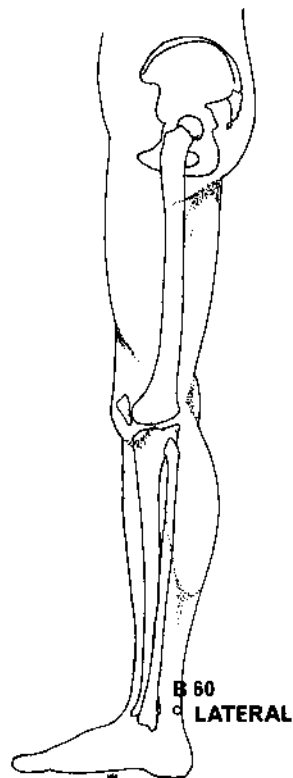
SUPERO-INFERIOR



LATERAL



MEDIAL



**B 60
LATERAL**

PIE

Dolor reumático general o artrítico

<i>Meridiano</i>	<i>Punto de ref.</i>	<i>Nombre chino</i>	<i>Posición anatómica</i>	<i>Profund. inserción cm</i>	<i>Nota</i>
HIGADO	Liv 2	Hsing Chien	½ AUM por encima del reborde de la membrana entre el 1 ^{er} y 2 ^o dedos.	0,6 - 1,2	Inserción algo inclinada.
RIÑÓN	K 3	T'ai Ch'i	Equidistante entre la punta del maléolo interno y el tendón de Aquiles.	1,2 - 2,5 o 0,6 - 1,2	Inserción perpendicular o dirigida hacia el maléolo interno.
VEJIGA	B 60	Kun Lun	Cara lateral del tobillo entre el maléolo externo y el tendón de Aquiles. A la altura de la prominencia del maléolo.	1,8	
HIGADO	Liv 3	T'ai Ch'ung	Dorso del pie a la convergencia del 1 ^{er} y 2 ^o metatarsianos.	1,8	Inserción inclinada, dirigida hacia arriba.
ESTOMAGO	St 44	Nei T'ing	½ AUM por encima de la membrana entre el 2 ^o y 3 ^{er} dedos.	0,6 - 1,2	Inserción a 45°, dirigida hacia abajo.

Puntos auriculares

PUNTO DEL DEDO DEL PIE

Angulo lateral de la raíz superior del antehélix.

PUNTO DEL TOBILLO

Debajo del ángulo medial de la raíz superior del antehélix.

PUNTO ADRENAL

Borde lateral de la parte inferior del trago.

PUNTO SHENMEN DE LA OREJA

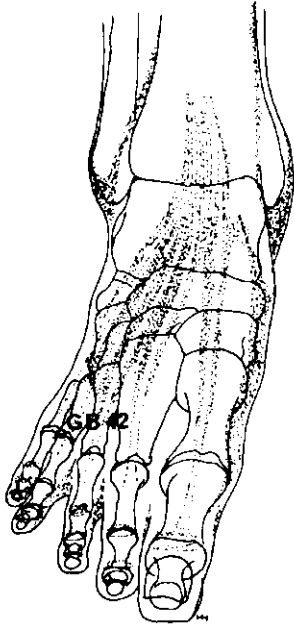
Angulo inferior del punto de convergencia de las raíces del antehélix.

PUNTO OCCIPITAL

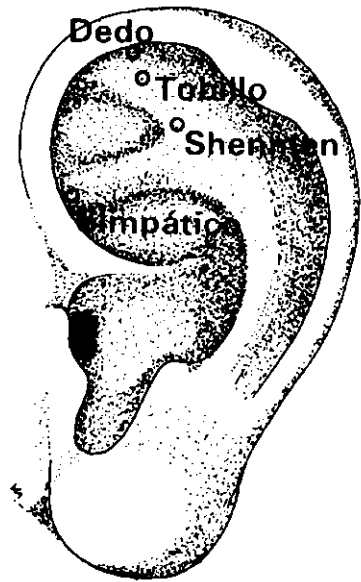
Posterior y por encima de la cara lateral del antitrago.

PUNTO SUBCORTICAL

Sobre la pared anterior del antitrago.



SUPERO-INFERIOR



LATERAL

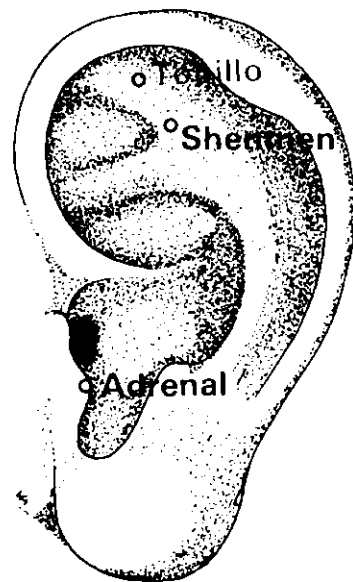
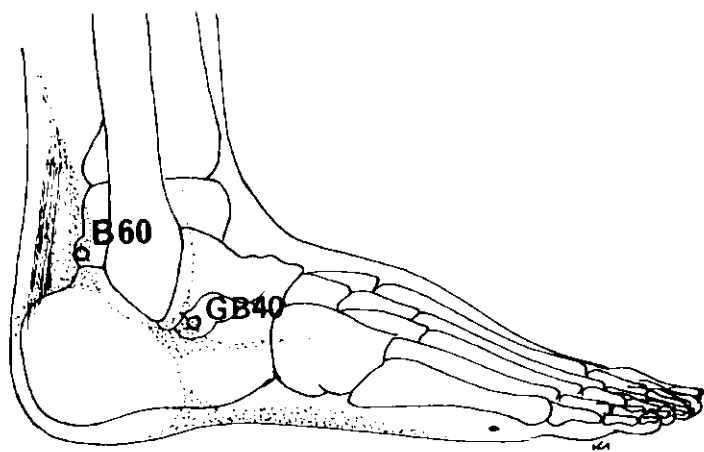
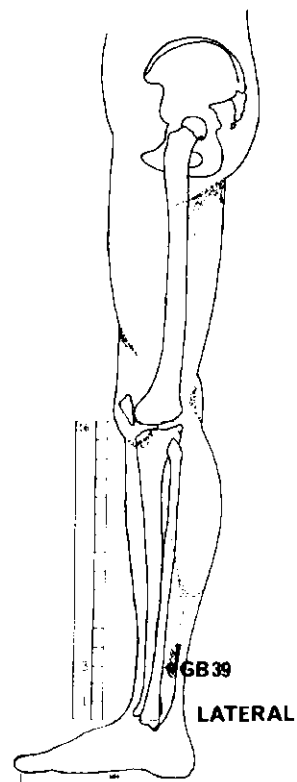
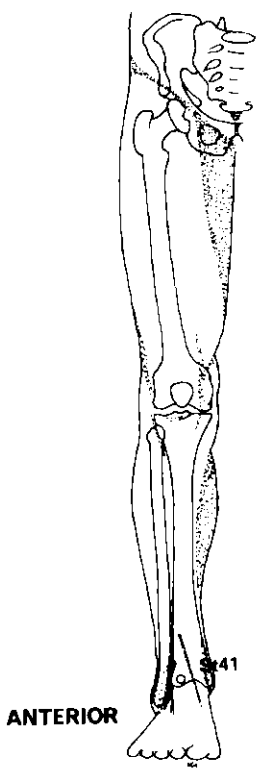
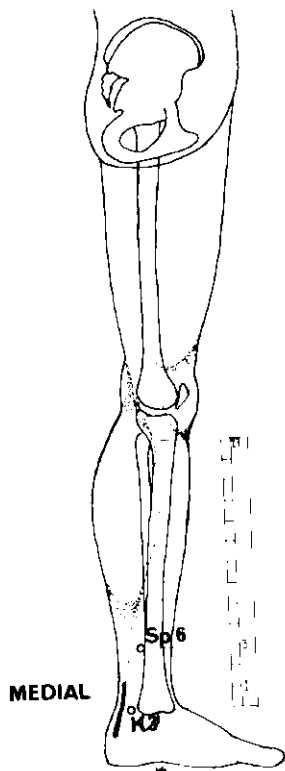
PIE

Neuralgia (Paroxismos de dolor agudo)

<i>Meridiano</i>	<i>Punto de ref.</i>	<i>Nombre chino</i>	<i>Posición anatómica</i>	<i>Profund. inserción cm</i>	<i>Nota</i>
VESICULA BILIAR	GB 42	Ti Wu Hui	Dorso del pie, por encima y entre las articulaciones metatarsofalángicas del 4 ^o y 5 ^o dedos.	0,6 1,2	

Puntos auriculares

PUNTO SHENMEN DE LA OREJA	Angulo inferior del punto de convergencia de las raíces del antehélix.
PUNTO DEL NERVIO SIMPATICO	En la fosa triangular, en la unión de la raíz inferior del antehélix y del borde medial del hélix.
PUNTO DEL DEDO DEL PIE	Angulo lateral de la raíz superior del antehélix.
PUNTO DEL TOBILLO	Debajo del ángulo medial de la raíz superior del antehélix.



TOBILLO

Dolor artrítico

<i>Meridiano</i>	<i>Punto de ref.</i>	<i>Nombre chino</i>	<i>Posición anatómica</i>	<i>Profund. inserción cm</i>	<i>Nota</i>
ESTOMAGO	St 41	Chieh Ch'i	Dorso de la pierna, en la proyección del 2 ^o dedo; entre los tendones del m. tibial anterior y del m. extensor propio del dedo gordo; a la altura del centro del maléolo interno.	0,6–2,5	Cauterización indirecta puede ser útil.
VEJIGA	B 60	Kun Lun	Cara lateral del tobillo, entre maléolo externo y tendón de Aquiles; a la altura de la prominencia del maléolo externo.	1,8	
VESICULA BILIAR	GB 40	Ch'iu Ch'ü	Punto de intersección de los bordes anterior e inferior del maléolo externo.	0,6–2,5	

Puntos auriculares

PUNTO DEL TOBILLO

Debajo del ángulo medial de la raíz superior del antehélix.

PUNTO SHENMEN DE LA OREJA

Angulo inferior del punto de convergencia de las raíces del antehélix.

PUNTO ADRENAL

Borde lateral de la parte inferior del trago.

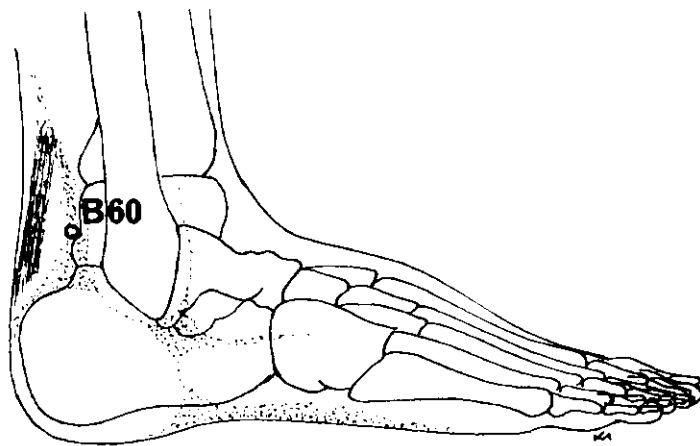
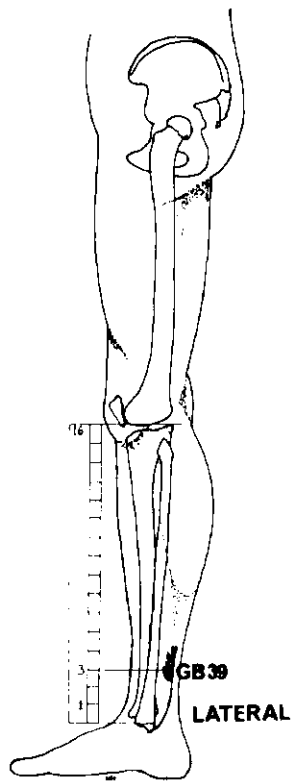
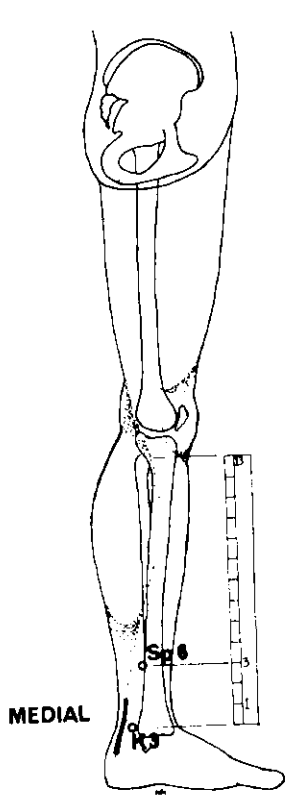
Si va acompañado de extroversión del pie, añadir:

RIÑON	K 3	T'ai Ch'i	Equidistante entre la punta del maléolo interno y el tendón de Aquiles.	1,2 2,5 o 0,6 1,2	Inserción perpendicular o dirigida hacia el maléolo.
BAZO	Sp 6	San Yin Chiao	Por detrás de la tibia, 3 AUM ¹ por encima de la punta del maléolo interno.	1,2 3,7	

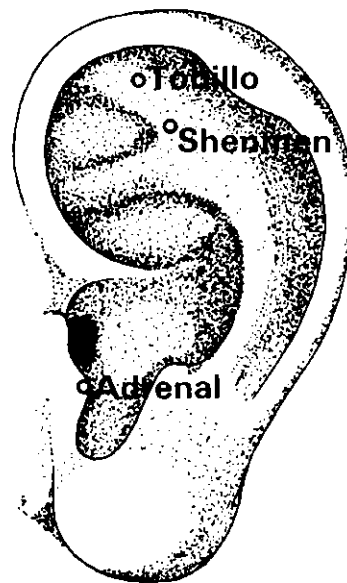
Si va acompañado de introversión del pie, añadir:

VESICULA BILIAR	GB 39	Hsüan Chung	3 AUM por encima del maléolo externo, entre el borde posterior del peroné y los tendones de los músculos peroneo largo y corto.	1,2–2,5	
VEJIGA	B 60	Kun Lun	Superficie lateral del tobillo entre el maléolo externo y el tendón de Aquiles; a la altura de la prominencia del maléolo interno.	1,8	

¹ Algunos acupuntores occidentales lo sitúan a 4 AUM.



LATERAL



LATERAL

TOBILLO

Esguince

<i>Meridiano</i>	<i>Punto de ref.</i>	<i>Nombre chino</i>	<i>Posición anatómica</i>	<i>Profund. inserción cm</i>	<i>Nota</i>
VESICULA BILIAR	GB 39	Hsüan Chung	3 AUM por encima del maléolo externo, entre el borde posterior del peroné y los tendones de los músculos del peroneo largo y corto.	1,2 2,5	Cauterización indirecta.

Tratar primero los puntos Ah Shi del miembro afectado. Si los resultados no son positivos, tratar los mismos puntos del otro miembro pidiendo al paciente que tienda y flexione la articulación afectada durante el tratamiento.

Los puntos Ah Shi son puntos locales espontáneamente sensibilizados.

Puntos auriculares

PUNTO DEL TOBILLO			Debajo del ángulo medial de la raíz superior del antehélix.
PUNTO SHENMEN DE LA OREJA			Ángulo inferior del punto de convergencia de las raíces del antehélix.
PUNTO ADRENAL			Borde lateral de la parte inferior del trago.

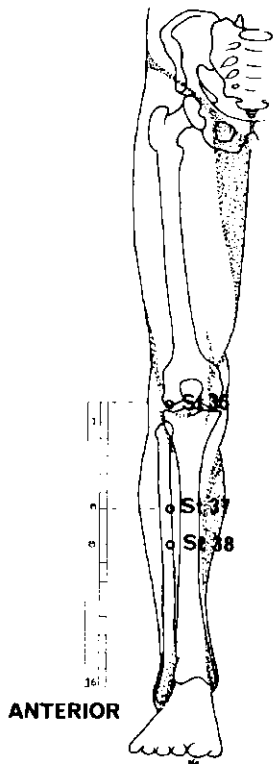
Si va acompañado de extroversión del pie, añadir:

RINON	K 3	T'ai Ch'i	Equidistante entre la punta del maléolo interno y el tendón de Aquiles.	1,2 2,5 o 0,6 1,2	Perpendicular o dirigida hacia el maléolo.
BAZO	Sp 6	San Yin Chao	Por detrás de la tibia: 3 AUM por encima de la punta del maléolo interno.	1,2 3,7	

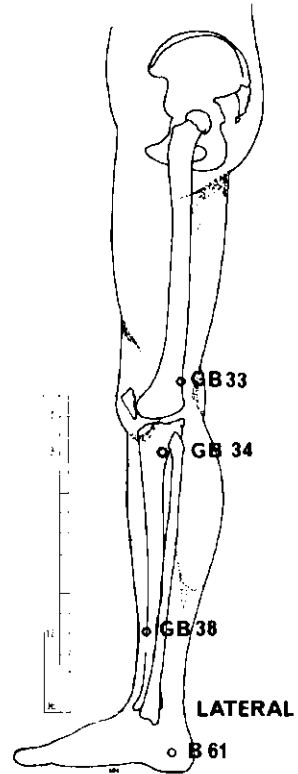
Si va acompañado de introversión del pie, añadir:

VESICULA BILIAR	GB 39	Hsüan Chung	3 AUM por encima del maléolo externo, entre el borde posterior del peroné y los tendones de los músculos del peroneo largo y corto.	1,2 2,5	
VEJIGA	B 60	Kun Lun	Cara lateral del tobillo, entre el maléolo externo y el tendón de Aquiles.	1,8	

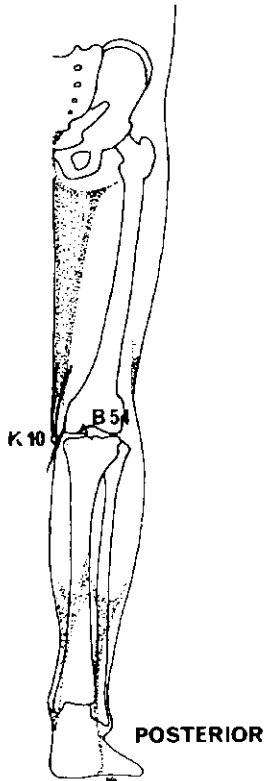
¹ Algunos acupuntores occidentales lo sitúan a 4 AUM



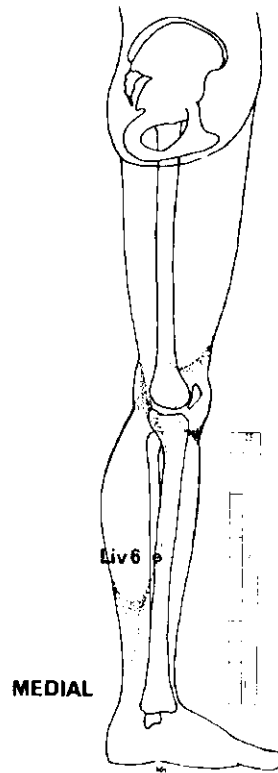
ANTERIOR



LATERAL



POSTERIOR



MEDIAL

RODILLA

Dolor artrítico de la articulación de la rodilla

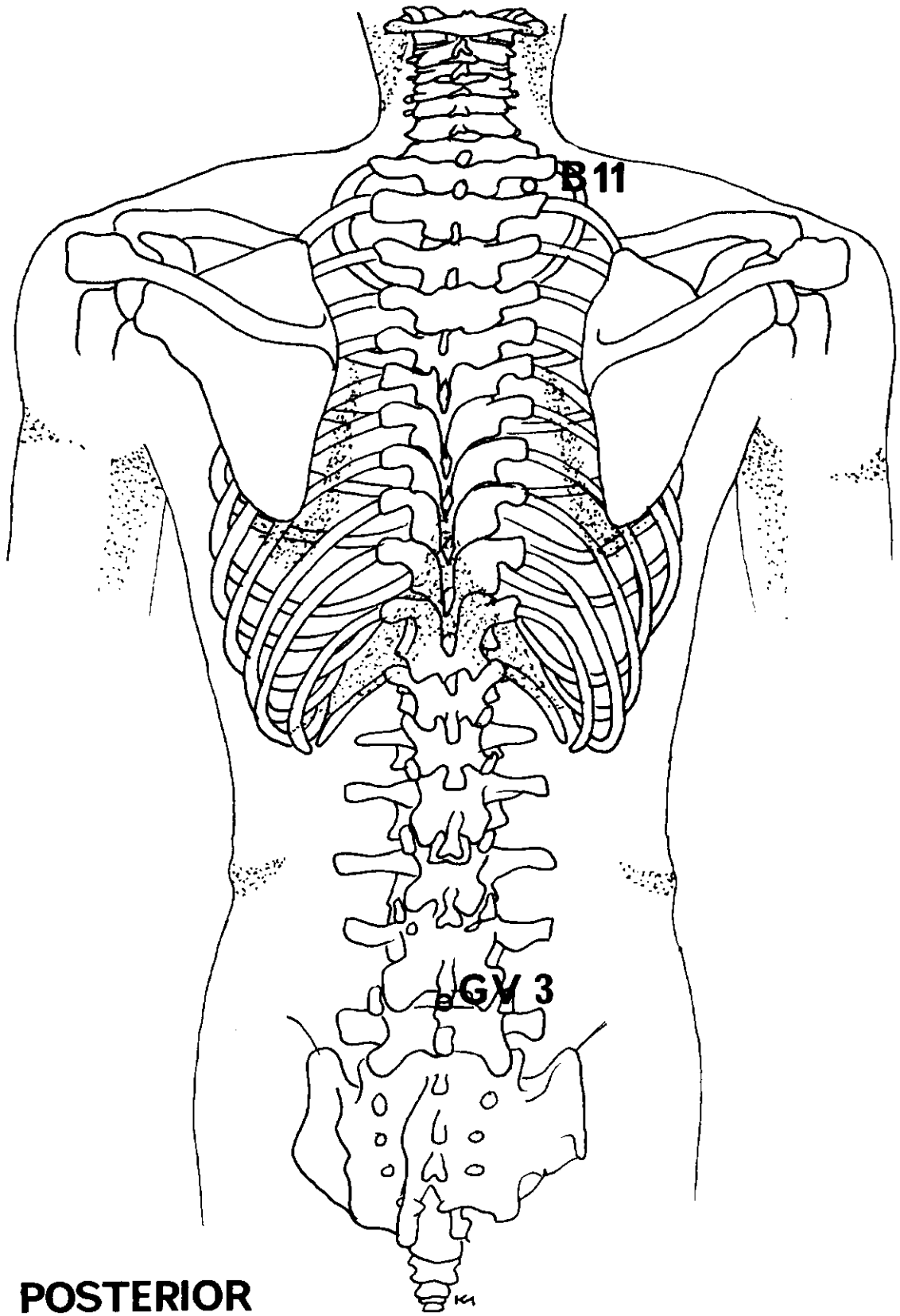
Seleccionar de seis a ocho puntos entre los de la lista consignada a continuación. Evitar los puntos espontáneamente sensibles o localizados en hinchazones y tumores. Tratar los puntos más cercanos alrededor del área dolorosa. Si el área afectada no pueda tratarse por hallarse demasiado hinchada, podrá tratarse la articulación lateral opuesta.

<i>Meridiano</i>	<i>Punto de ref.</i>	<i>Nombre chino</i>	<i>Posición anatómica</i>	<i>Profund. inserción cm</i>	<i>Nota</i>
VEJIGA	B 54 ¹	Wei Chung	Centro del hueco poplíteo.	2,5	Evitar la arteria. Cauterización prohibida.
VEJIGA	B 61	Pu Ts'an	Centro de la cara lateral del calcáneo.	1,2	
RIÑÓN	K 10	Yin Ku	Cara medial del hueco poplíteo (con la rodilla doblada): entre los músculos semitendinoso y semimembranoso.	2,5	
VESICULA BILIAR	GB 33	Yang Kuan	Cara lateral del muslo, justo por encima de la epifisis inferior del fémur, en ligera depresión.	3,0	Cauterización prohibida.
VESICULA BILIAR	GB 34	Yang Ling Ch'uan	Justo por debajo de la cabeza del peroné, en la cara lateral de la pierna: 3 AUM por debajo del pliegue poplíteo.	5,0 7,5	
VESICULA BILIAR	GB 38	Yang Fu	4 AUM por encima del maléolo externo, delante del peroné.	2,5	También contra el lumbago.
HIGADO	Liv 6	Chung Tu	Cara medial de la pierna, 7 AUM por encima del maléolo interno del tobillo.	1,2	
ESTOMAGO	St 35	Tu Pi	En la depresión lateral del tendón rotuliano, justo por encima de la tibia.	1,2 2,5	Inserción ligeramente inclinada hacia el interior.
ESTOMAGO	St 37	(Tsu) Shang ² Lien	Entre el m. anterior y la tibia, 6 AUM por debajo del pliegue de la rodilla.	5,0	
ESTOMAGO	St 38	T'iao K'ou	2 AUM por debajo del punto 37 del estómago.	3,7	

¹ En algunas obras chinas este punto ha sido rebautizado VEJIGA 40.

² Los textos chinos modernos denominan este punto Shang Chü Hsü.

(Continúa en la página 45)

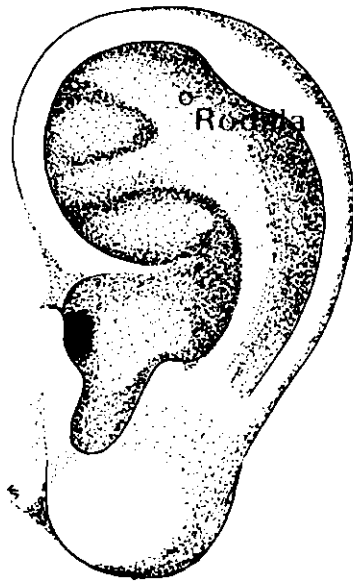


POSTERIOR

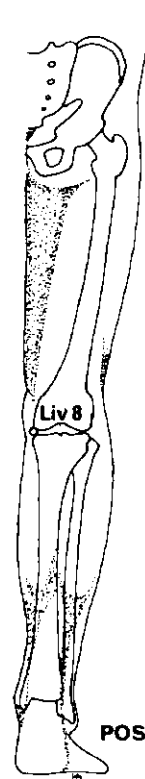
RODILLA

Dolor artrítico de la articulación de la rodilla (continuación)

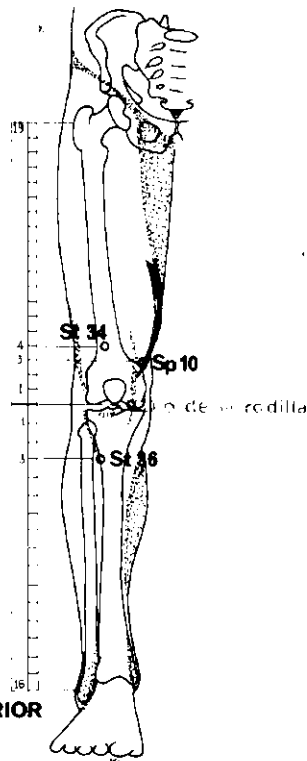
<i>Meridiano</i>	<i>Punto de ref.</i>	<i>Nombre chino</i>	<i>Posición anatómica</i>	<i>Profund. inserción cm</i>	<i>Nota</i>
VEJIGA	B 11	Ta Chu	Entre la 1ª y 2ª vértebras torácicas, equidistante entre la línea medial y el borde de la escápula.	1,2	
VASO DEL GOBERNADOR	GV 3	Yang Kuan	Entre las apófisis espinosas de la 4ª y 5ª vértebras lumbares.	1,2	Inserción ligeramente ascendente.



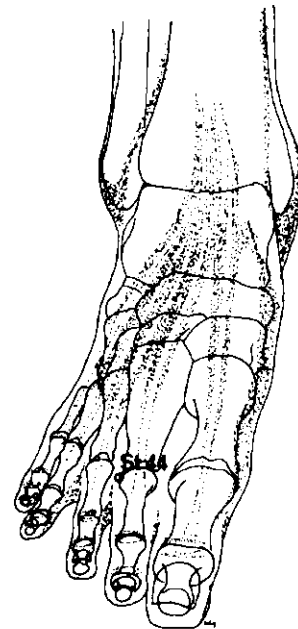
LATERAL



POSTERIOR



ANTERIOR



SUPERO-INFERIOR

RODILLA

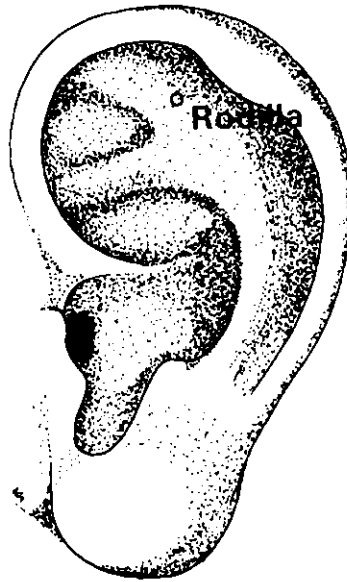
Dolor general

<i>Meridiano</i>	<i>Punto de ref.</i>	<i>Nombre chino</i>	<i>Posición anatómica</i>	<i>Profund. inserción cm</i>	<i>Nota</i>
ESTOMAGO	St 34	Liang Ch'iu	4 AUM por encima del pliegue de la rodilla, paralelo al borde súpero-lateral de la rótula.	5,0	Inserción inclinada a 45°, ascendente.
ESTOMAGO	St 36	(Tsu) San Li	Cara anterior de la pierna, entre el m. tibial anterior y la tibia, 3 AUM por debajo del pliegue de la rodilla.	3,7 5,0	Inserción perpendicular
ESTOMAGO	St 44	Nei T'ing	Dorso del pie, entre el 2º y 3º ^{er} dedos, justo por encima de la articulación del metatarsiano	0,6 - 1,2	Inserción inclinada a 45°, descendente.

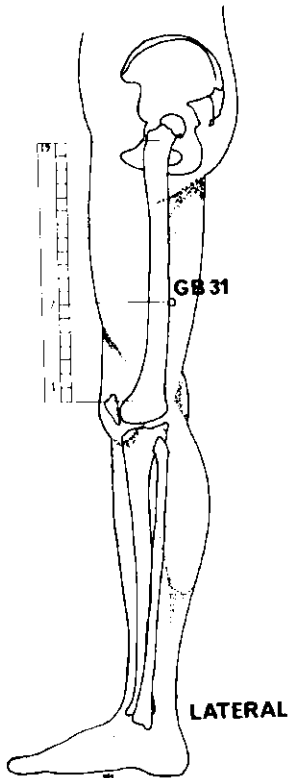
Puntos suplementarios

Al conjunto de fórmulas para la rodilla puede añadirse:

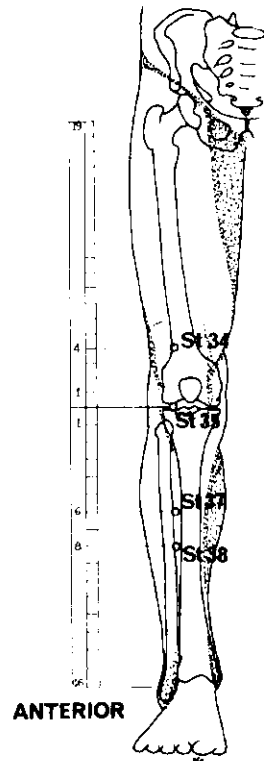
1. Punto "ojo de la rodilla". En depresión medial del tendón rotuliano, justo por encima de la tibia. (Otro punto "ojo de la rodilla" es el St 35 (Tu Pi), ver página 43.) Ambos puntos pueden ser usados con exclusión de cualquier otro: el paciente debe permanecer sentado con las rodillas flexionadas.
2. Punto "Articulación de la rodilla" del pabellón auricular. Situado en la raíz superior del antehélix.
3. BAZO Sp 10 Hsüeh Hai Cara anteromedial del muslo, 3 AUM por encima de la rodilla y por detrás del m. sartorio. 5,0 Evitar cuidadosamente la arteria.
4. HIGADO Liv 8 Ch'ü Ch'üan Extremo medial del pliegue de la rodilla, por detrás del extremo inferior del fémur. 2,5



LATERAL



LATERAL



ANTERIOR

RODILLA

Dolor intermitente (Neuralgia)

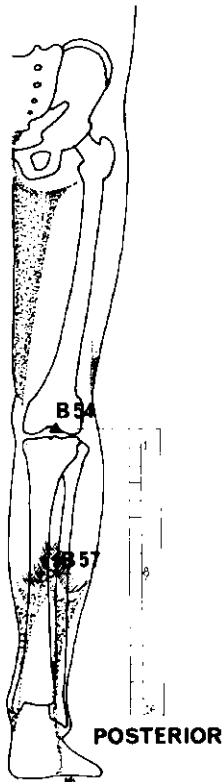
<i>Meridiano</i>	<i>Punto de ref.</i>	<i>Nombre chino</i>	<i>Posición anatómica</i>	<i>Profund. inserción cm</i>	<i>Nota</i>
ESTOMAGO	St 34	Liang Ch'iu	4 AUM por encima del pliegue de la rodilla, paralelo al borde superolateral de la rótula.	5,0	Inserción inclinada a 45°, ascendente.
ESTOMAGO	St 35	Tu Pi	En depresión exterior del tendón rotuliano, justo por encima de la tibia.	1,2-2,5	Inserción ligeramente inclinada hacia el interior.
ESTOMAGO	St 37	(Tsu) Shang ¹	Entre el m. tibial anterior y la tibia, 6 AUM por debajo del pliegue de la rodilla.	5,0	
ESTOMAGO	St 38	T'iao K'ou	2 AUM por debajo del punto del estómago St 37.	3,7	
VESICULA BILIAR	GB 31	Feng Shih	Cara exterior del muslo, 7 AUM por encima del pliegue de la rodilla.	5,0	

Punto auricular

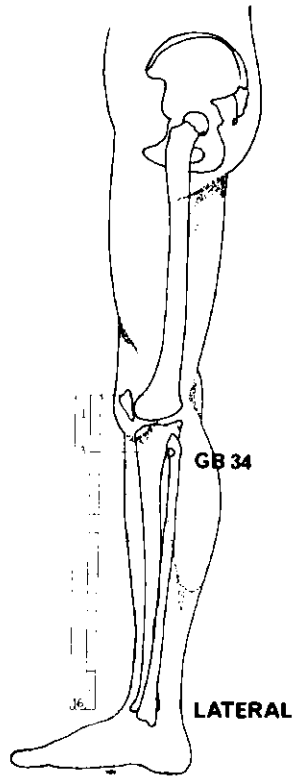
PUNTO DE LA RODILLA

En la raíz superior del antehélix.

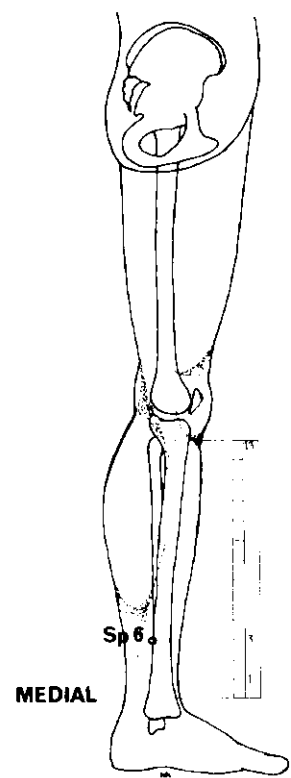
¹ Los textos chinos modernos denominan este punto Shang Chü Hsü.



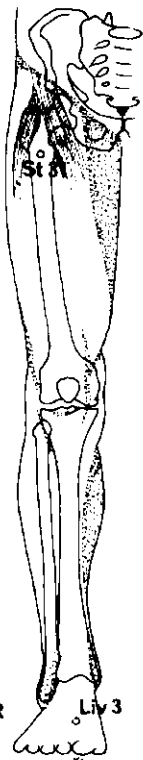
POSTERIOR



LATERAL

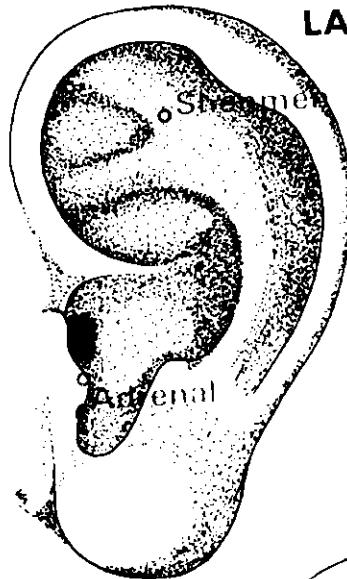


MEDIAL



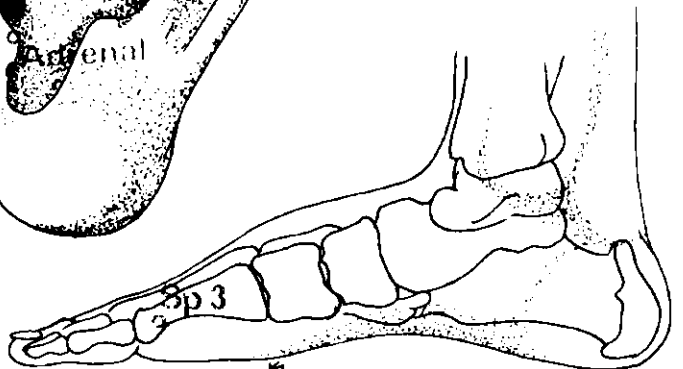
ANTERIOR

Liy 3



LATERAL

MEDIAL



Sp 3

PIERNA – MITAD INFERIOR

Dolor crónico

<i>Meridiano</i>	<i>Punto de ref.</i>	<i>Nombre chino</i>	<i>Posición anatómica</i>	<i>Profund. inserción cm</i>	<i>Nota</i>
VEJIGA	B 57	Ch'eng Shan	8 AUM por debajo del pliegue de la rodilla, por debajo del vientre muscular de los músculos gemelos.	2,5 - 3,7	
VESICULA BILIAR	GB 34	Yang Ling Ch'üan	En depresión anterior y por debajo de la cabeza del peroné.	2,5-3,7	
BAZO	Sp 6	San Yin Chiao	Por detrás de la tibia, 3 AUM ¹ por encima de la punta del maléolo interno.	1,2 - 3,7	Inserción ligeramente descendente.
VEJIGA	B 54 ²	Wei Chung	Centro del hueco poplíteo.	1,8-3,7	
HIGADO	Liv 3	T'ai Ch'ung	Dorso del pie, a la convergencia del 1 ^{er} y 2 ^o metatarsianos.	1,8	Inserción inclinada, ascendente.
ESTOMAGO	St 31	Pi Kuan	Justo debajo de la espina ilíaca anterosuperior, a la altura del borde inferior de la sínfisis del pubis.	1,2 - 2,5	
BAZO	Sp 3	T'ai Pai	Cara medial del pie, por detrás y por debajo de la cabeza del 1 ^{er} metatarsiano.	0,6 - 1,2	

Puntos auriculares

PUNTO SHENMEN DE LA OREJA

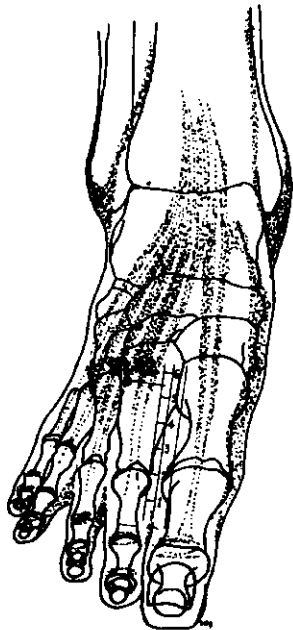
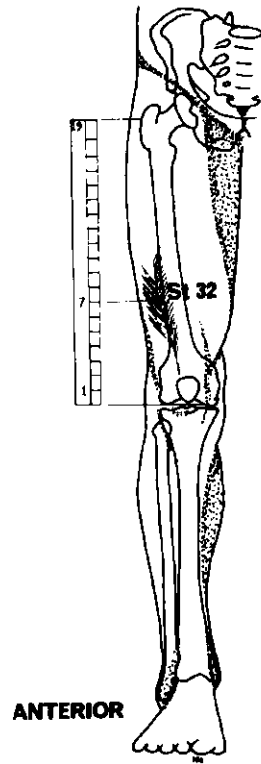
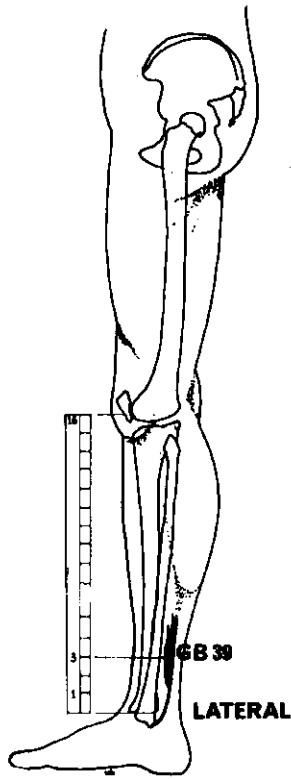
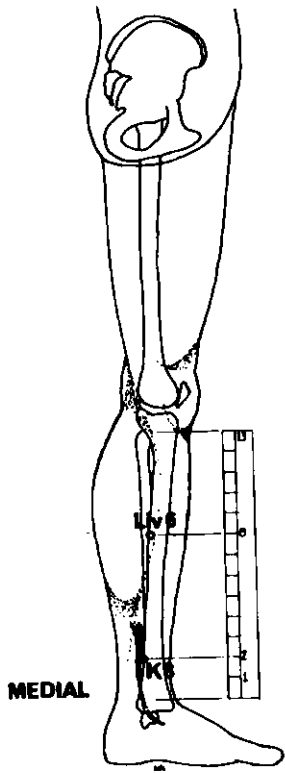
Angulo inferior del punto de convergencia de las raíces del antehélix.

PUNTO ADRENAL

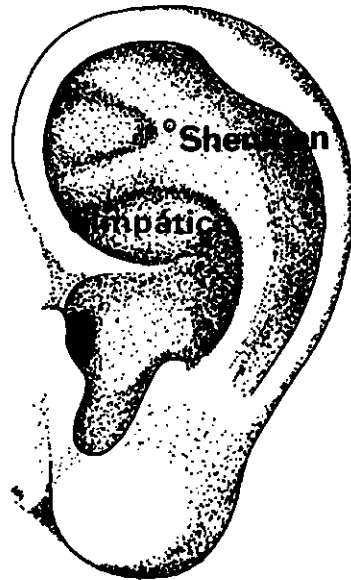
Borde lateral de la parte inferior del trago.

¹ Algunos acupuntores occidentales lo sitúan a 4 AUM.

² En los textos chinos modernos se le denomina Vejiga 40.



SUPERO-INFERIOR



LATERAL

PIERNA – MITAD INFERIOR

Dolor intermitente (Neuralgia)

<i>Meridiano</i>	<i>Punto de ref.</i>	<i>Nombre chino</i>	<i>Posición anatómica</i>	<i>Profund. inserción cm</i>	<i>Nota</i>
RIÑÓN	K 8	Chiao Hsin	Cara interna de la pierna, 2 AUM por encima del maléolo, entre la tibia y el m. flexor largo común de los dedos.	1,2–2,5	
VESICULA BILIAR	GB 39	Hsüan Chung	3 AUM por encima del maléolo externo, entre el borde posterior del peroné y los tendones de los músculos peroneo largo y corto.	1,2–2,5	
HIGADO	Liv 6	Chung Tu	8 AUM ² por encima del maléolo interno, por detrás del borde de la tibia.	1,2–3,7	Inserción perpendicular o inclinada.
ESTOMAGO	St 32	Fu Tu	Cara anterior del muslo, 7 AUM por encima del pliegue poplíteo, entre el m. recto anterior y el m. vasto exterior.	2,5–3,7	Inserción a lo largo del borde exterior del fémur.
ESTOMAGO	St 42	Ch'ung Yang	En el punto más elevado del dorso del pie, 5 ½ AUM por encima del reborde de la membrana entre el 2 ^o y 3 ^{er} dedos.	1,2	Evitar cuidadosamente la arteria.

Puntos auriculares

PUNTO SHENMEN DE LA OREJA

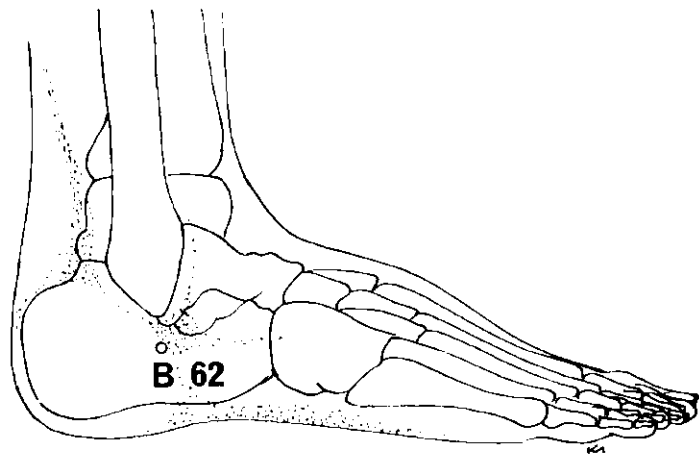
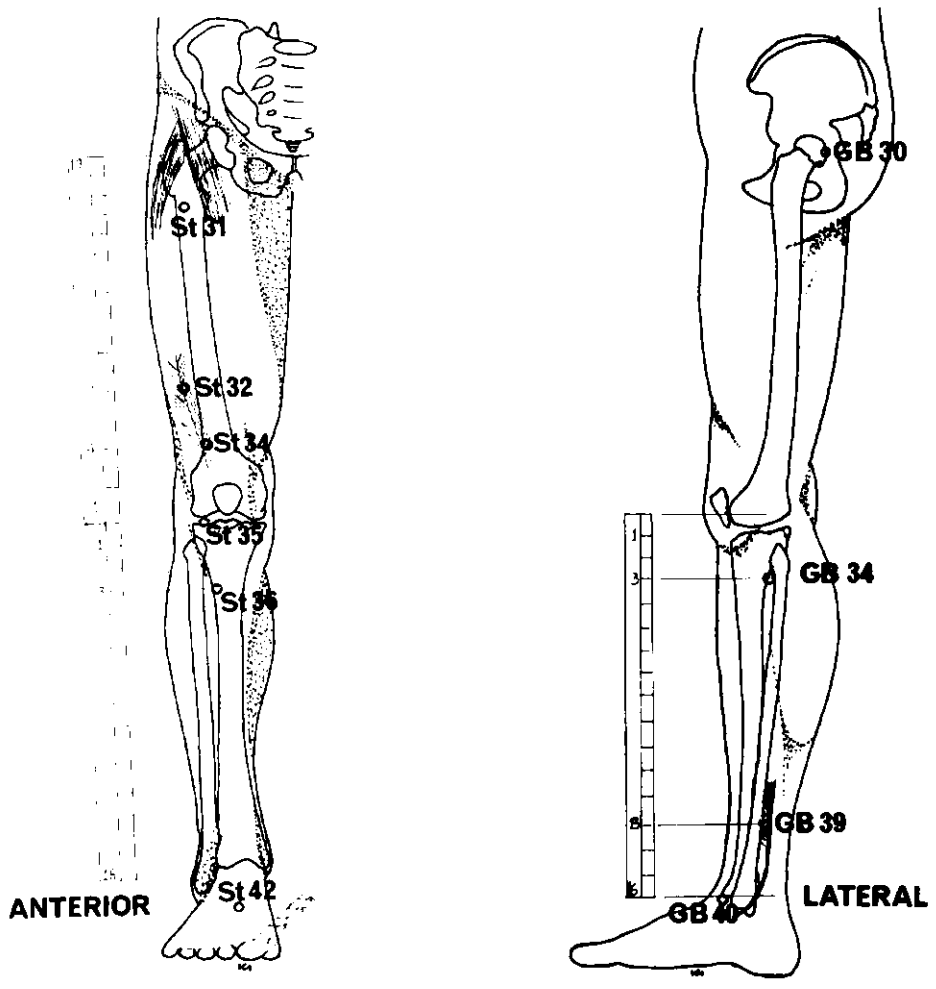
Angulo inferior del punto de convergencia de las raíces del antehélix.

PUNTO DEL NERVIOS SIMPATICO

En la fosa triangular, en la unión de la raíz inferior del antehélix y del borde medial del hélix.

¹ Algunos acupuntores occidentales lo sitúan a 3 AUM.

² Algunos acupuntores occidentales lo sitúan a 7 AUM por encima del maléolo interno.



LATERAL

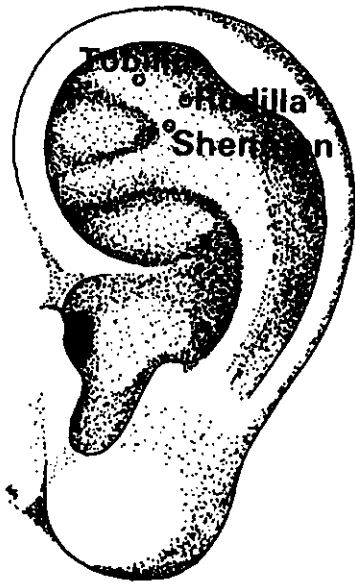
PIERNA

Dolor general

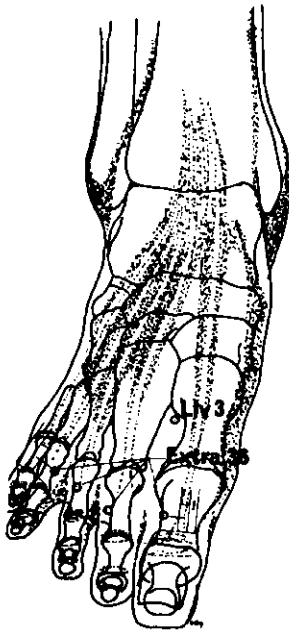
Escoger un punto entre los siguientes:

<i>Meridiano</i>	<i>Punto de ref.</i>	<i>Nombre chino</i>	<i>Posición anatómica</i>	<i>Profund. inserción cm</i>	<i>Nota</i>
VEJIGA	B 62	Shen Mei	Justo debajo del maléolo externo, en depresión.	0,6–1,2	
VESICULA BILIAR	GB 30	Huan T'iao	A $\frac{1}{3}$ de la distancia entre el trocánter mayor y el hiato sacro (paciente en decúbito lateral con el muslo flexionado).	3,7–7,5	
	GB 34	Yang Ling Chüan	En depresión anterior y por debajo de la cabeza del peroné.	2,5–3,7	
	GB 39	Hsüan Chung	3 AUM por encima del maléolo externo entre el borde posterior del peroné y tendones de los músculos peroneo largo y corto.	1,2–2,5	
	GB 40	Ch'iu Ch'ü	Punto de intersección de los bordes anterior e inferior del maléolo externo.	1,2 2,5	
ESTOMAGO	St 31	Pi Kuan	Justo por debajo de la espina ilíaca anterosuperior, a la altura del borde inferior de la sínfisis del pubis.	1,2–2,5	
	St 32	Fu Tu	Cara anterior del muslo, 7 AUM por encima del pliegue poplíteo, entre el m. recto anterior y el m. vasto exterior.	2,5–3,7	
	St 34	Liang Ch'iu	4 AUM por encima del pliegue de la rodilla, paralelo al borde supraexterior de la rótula.	2,5	
	St 35	Tu Pi	En depresión exterior de la rótula, justo por encima de la tibia.	1,2–2,5	Inserción inclinada hacia el interior.
	St 36	(Tsu) San Li	Cara anterior de la pierna, entre el m. tibial anterior y la tibia, 3 AUM por debajo del pliegue de la rodilla.	2,5–3,7	

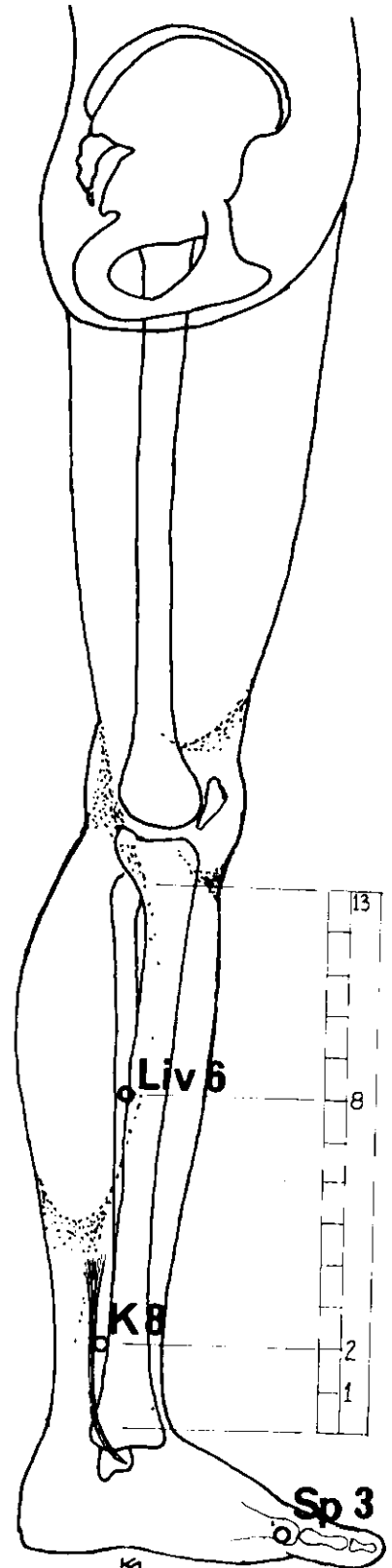
(Continúa en la página 57)



LATERAL



SUPERO-INFERIOR



MEDIAL

PIERNA

Dolor general (continuación)

<i>Meridiano</i>	<i>Punto de ref.</i>	<i>Nombre chino</i>	<i>Posición anatómica</i>	<i>Profund. inserción cm</i>	<i>Nota</i>
	St 42	Ch'ung Yang	En el punto más elevado del dorso del pie, 5 ½ AUM por encima del borde de la membrana entre el 2º y 3º dedos.	1,2	Evitar cuidadosamente la arteria.
HIGADO	Liv 3	T'ai Ch'ung	Dorso del pie, a la convergencia del 1º y 2º metatarsianos.	1,8	Inserción inclinada, ascendente.
	Liv 6	Chung Tu	8 AUM por encima del maléolo interno, por detrás del borde de la tibia.	1,2- 3,7	Inserción perpendicular o inclinada.
BAZO	Sp 3	T'ai Pai	Cara medial del pie, posterior y por debajo de la cabeza del 1º metatarsiano.	0,6-1,2	
RIÑON	K 8	Chiao Hsin	Cara interna de la pierna, 2 AUM ¹ por encima del maléolo, entre la tibia y el m. flexor largo común de los dedos.	1,2-2,5	
EXTRA	36	Ba Feng	En el dorso del pie, ½ AUM por encima de la membrana de los dedos (8 puntos en total).	1,2	Inserción inclinada, ascendente.

Puntos auriculares

PUNTO DEL TOBILLO

Debajo del ángulo interno de la raíz superior del antehélix.

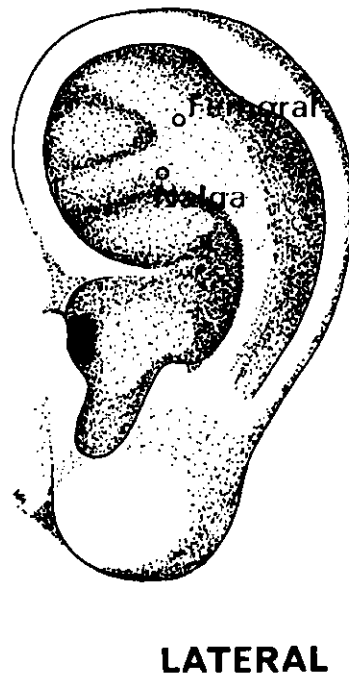
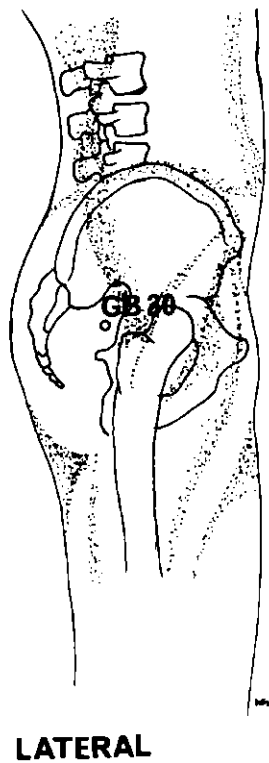
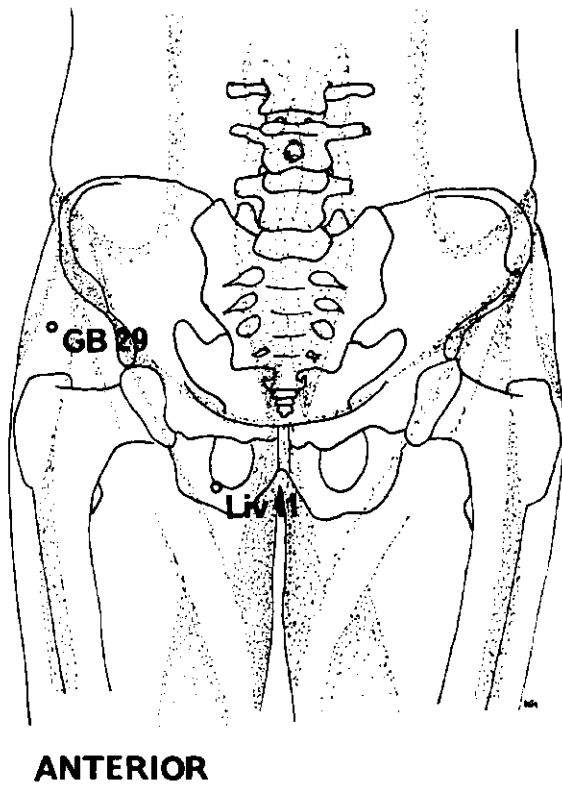
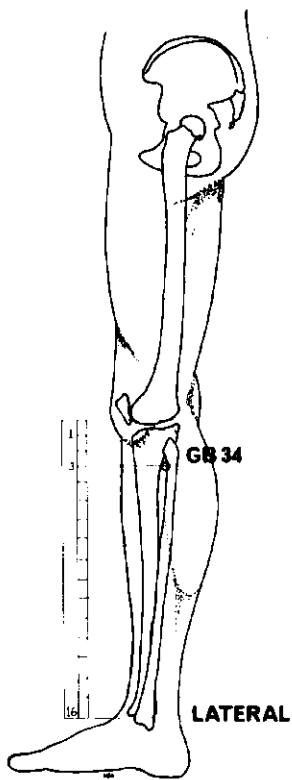
PUNTO SHENMEN DE LA OREJA

Angulo inferior del punto de convergencia de las raíces del antehélix.

PUNTO DE LA RODILLA

En la raíz superior del antehélix.

¹ Algunos acupuntores occidentales lo sitúan a 3 AUM.



CADERA

Dolor artrítico y dolor general

<i>Meridiano</i>	<i>Punto de ref.</i>	<i>Nombre chino</i>	<i>Posición anatómica</i>	<i>Profund. inserción cm</i>	<i>Nota</i>
VESICULA BILIAR	GB 30	Huan T'iao	A $\frac{1}{3}$ de la distancia entre el trocánter mayor y el hiato sacro (paciente en decúbito lateral con el muslo flexionado).	5,0-7,5	Cauterización útil.
	GB 34	Yang Ling Ch'üan	En depresión anterior y por debajo de la cabeza del peroné.	2,5-3,7	
	GB 29	Chü Liao	Equidistante entre la espina ilíaca anterosuperior y el punto más elevado del trocánter mayor del fémur.	2,5-5,0	
HIGADO	Liv 11	Yin Lien	Pliegue de la ingle, al exterior de la arteria femoral.	2,5-3,7	Inserción algo inclinada hacia el exterior.

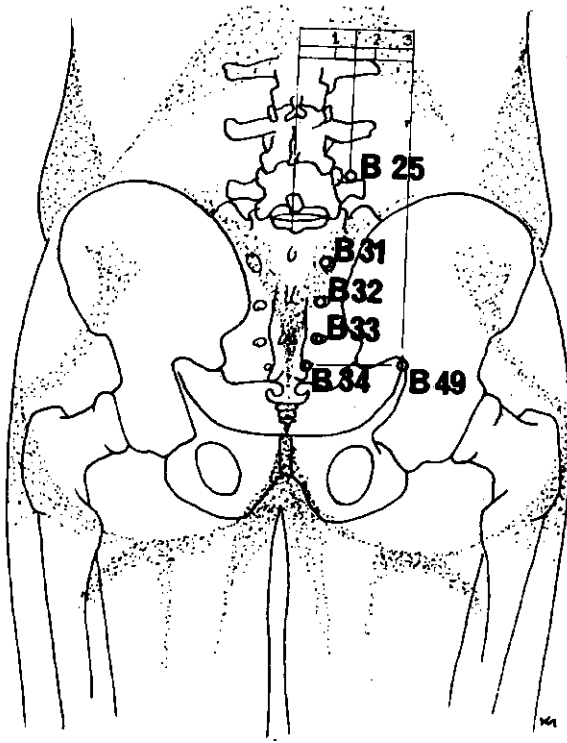
Puntos auriculares

PUNTO DE LA NALGA

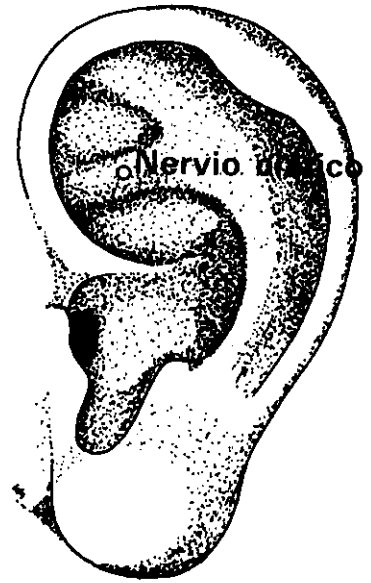
Centro de la cara lateral de la raíz del antehélix.

PUNTO DE LA ARTICULACION FEMORAL

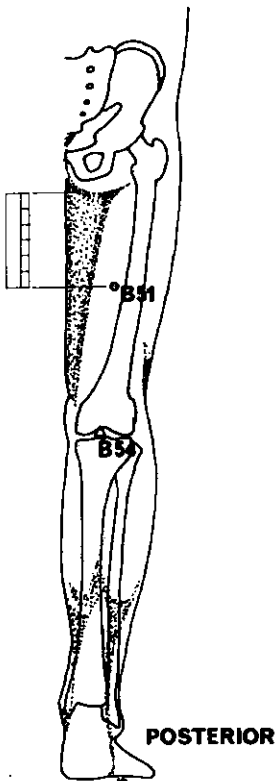
En el tercio lateral del borde inferior de la fosa triangular.



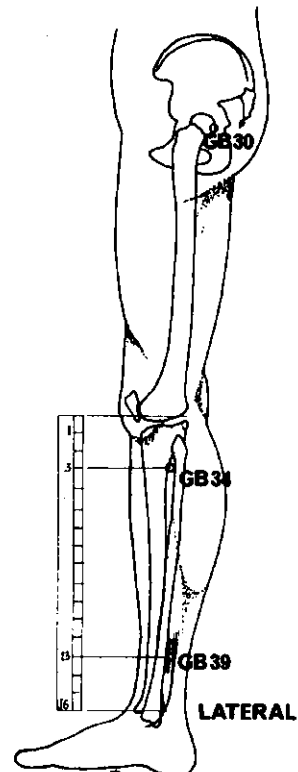
POSTERIOR



LATERAL



POSTERIOR



LATERAL

CIATICA

<i>Meridiano</i>	<i>Punto de ref.</i>	<i>Nombre chino</i>	<i>Posición anatómica</i>	<i>Profund. inserción cm</i>	<i>Nota</i>
VEJIGA	B 49 ¹	Chih Pien	3 AUM al exterior de la línea medial, a la altura del 4 ^o agujero sacro.	3,7-5,0	
	B 25	Ta Ch'ang Yu	1 ½ AUM al exterior de la línea medial, en el borde inferior de la apófisis espinosa de la 4 ^a vértebra lumbar.	2,5-3,7	
	B 31	Shang Liao	En el 1 ^{er} agujero sacro.	3,1	
	B 32	Tz'ü Liao	En el 2 ^o agujero sacro.	3,1	
	B 33	Chung Liao	En el 3 ^{er} agujero sacro.	3,1	
	B 34	Hsia Liao	En el 4 ^o agujero sacro.	3,1	
	B 51 ²	Yin Men	6 AUM por debajo del pliegue glúteo, en la línea medial de la pierna.	2,-5,0	La sensación experimentada debe irradiar hasta el pie.
	B 54 ³	Wei Chung	En el centro exacto del hueco poplíteo.	1,8-3,7	Dejar sangrar, si posible. Cauterización prohibida.
VESICULA BILIAR	GB 30	Huan T'iao	A $\frac{1}{3}$ de la distancia entre el trocánter mayor y el hiato sacro (paciente en decúbito lateral con el muslo flexionado).	5,0-7,5	
VESICULA BILIAR	GB 34	Yang Ling Ch'üan	En depresión anterior y por debajo de la cabeza del peroné.	2,5-3,7	
VESICULA BILIAR	GB 39	Hsüan Chung	3 AUM por encima del maléolo externo, entre el borde superior del peroné y los tendones de los músculos peroneo largo y corto.	1,2-2,5	

Puntos auriculares

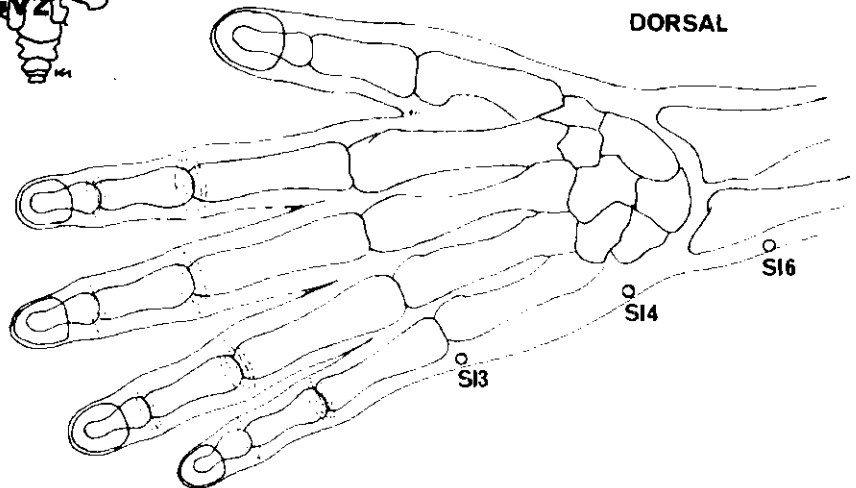
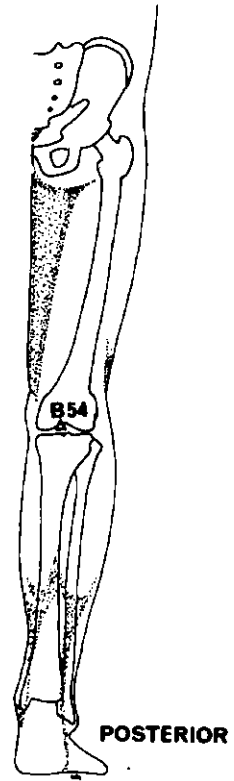
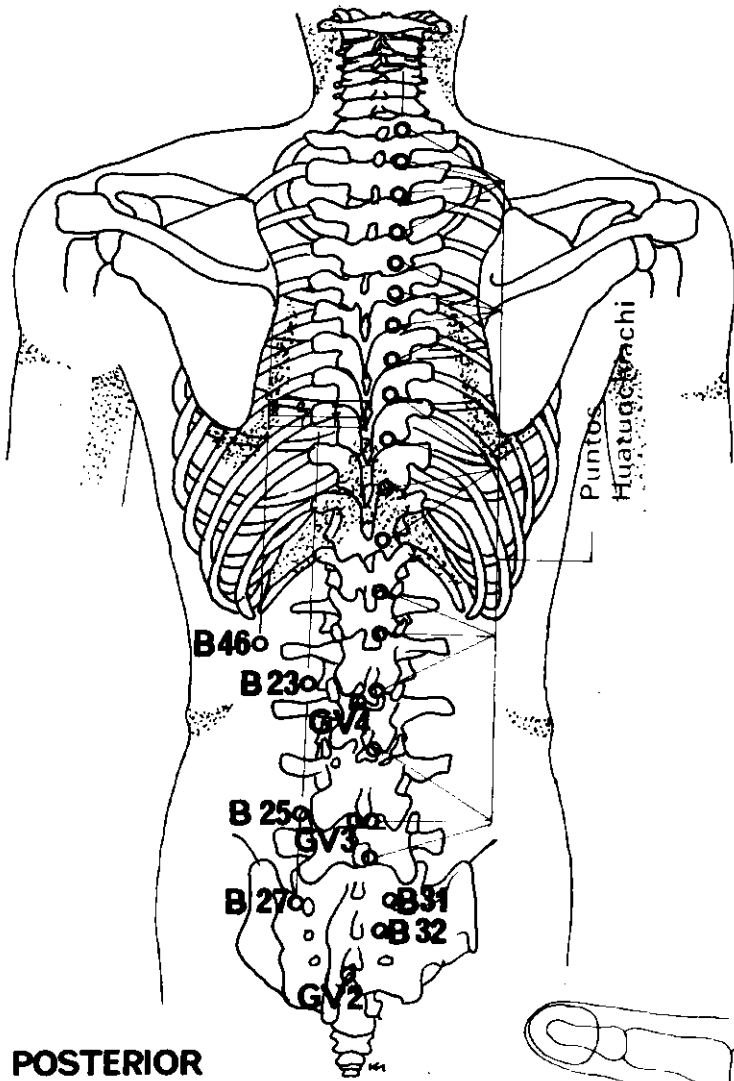
PUNTO DEL NERVIPO CIATICO

En el centro de la cara interna de la raíz inferior del antehélix.

¹ En los textos chinos modernos se le denomina VEJIGA 54.

² En los textos chinos modernos se le denomina VEJIGA 37.

³ En los textos chinos modernos se le denomina VEJIGA 40.



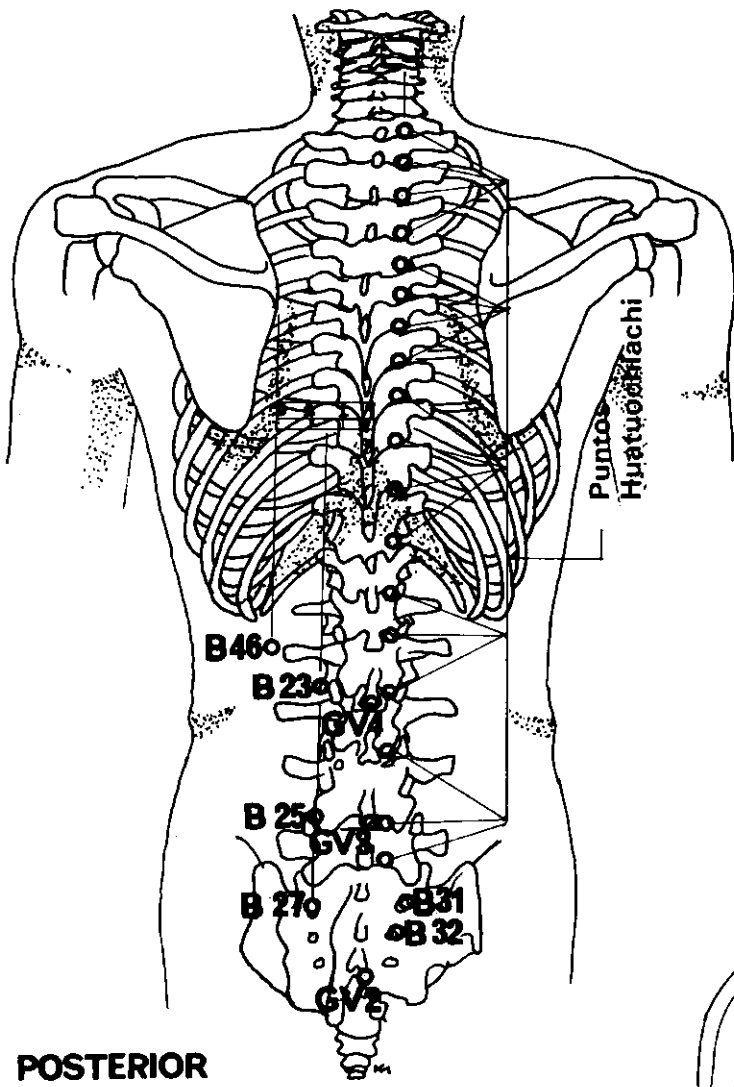
DOLOR LUMBAR

<i>Meridiano</i>	<i>Punto de ref.</i>	<i>Nombre chino</i>	<i>Posición anatómica</i>	<i>Profund. inserción cm</i>	<i>Nota</i>
VEJIGA	B 23	Shen Yü	1 ½ AUM al exterior de la línea medial en el borde inferior de la apófisis espinosa de la 2ª vértebra lumbar. ¹	2,5-3,7	
	B 46	Huang Men	3 AUM al exterior de la línea medial, en el borde inferior de la 1ª vértebra lumbar.	1,8	
	B 54 ²	Wei Chung	Exactamente en el centro del hueco poplíteo.	1,8-3,7	Cauterización prohibida.
INTESTINO DELGADO	SI 4	Wan Ku	Borde cubital de la mano, en depresión por encima del 5º metacarpiano.	0,6	
INTESTINO DELGADO	SI 6	Yang Lao	1 AUM por encima de la apófisis estiloides del cúbito, en la cara posterior del antebrazo.	2,5	
<i>Para el dolor reumático añadir:</i>					
VEJIGA	B 25	Ta Ch'ang Yü	1 ½ AUM al exterior de la línea medial, en el borde inferior de la apófisis espinosa de la 4ª vértebra lumbar.	2,5	
VEJIGA	B 27	Hsiao Ch'ang Yü	1 ½ AUM al exterior de la línea medial, a la altura del 1º agujero sacro.	1,8	
VEJIGA	B 31	Shang Liao	En el 1º agujero sacro.	2,5	
VEJIGA	B 32	Tz'ü Liao	En el 2º agujero sacro.	2,5	
VASO DEL GOBERNADOR	GV 2	Yao Yü	En articulación sacrococcígea.	1,8	Inserción inclinada, ascendente.
VASO DEL GOBERNADOR.	GV 3	Yang Kuan	Entre la 4ª y 5ª vértebras lumbares.	3,7	
VASO DEL GOBERNADOR.	GV 4	Ming Men	Entre la 2ª y 3ª vértebras lumbares.	3,7	

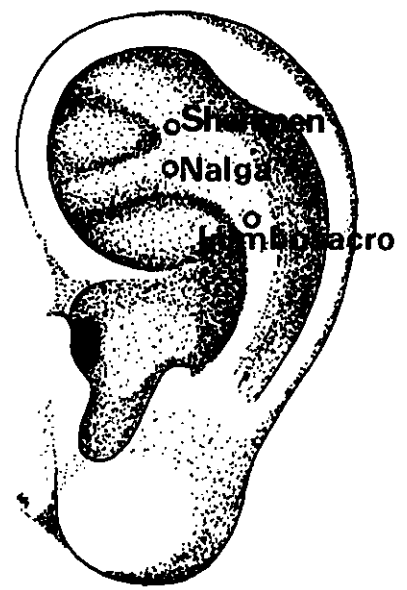
¹ En los casos muy agudos debe añadirse puntos distales. Cauterización y electroacupuntura pueden adyugar.

² En los textos chinos modernos se le denomina VEJIGA 40.

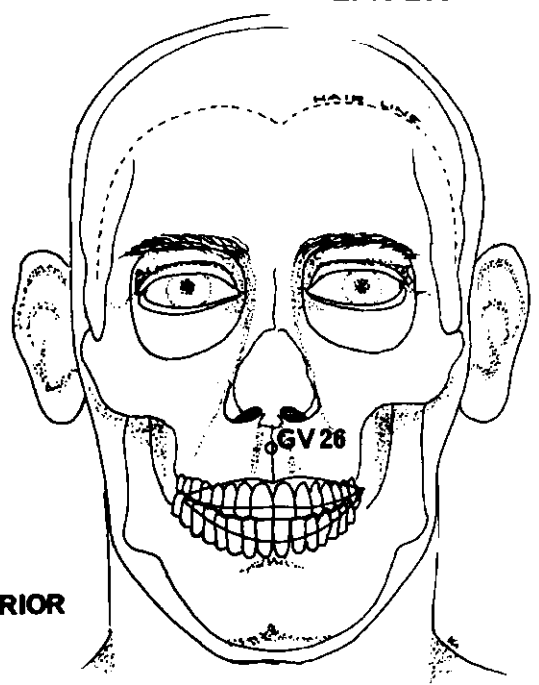
(Continúa en la página 65)



POSTERIOR



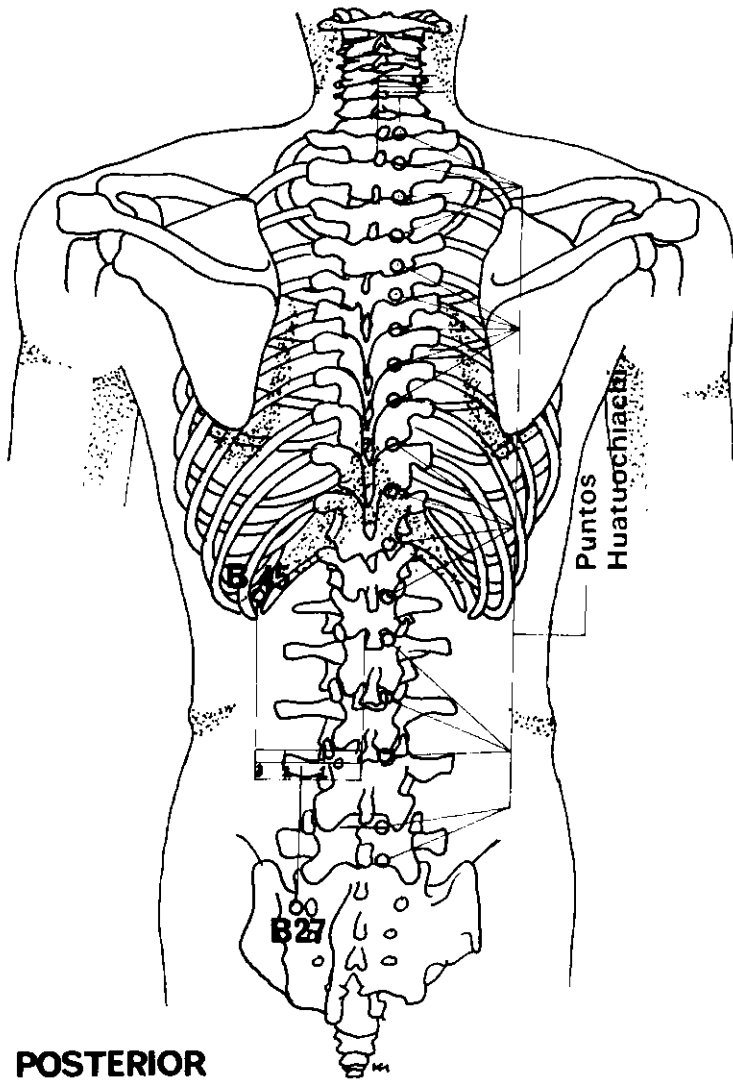
LATERAL



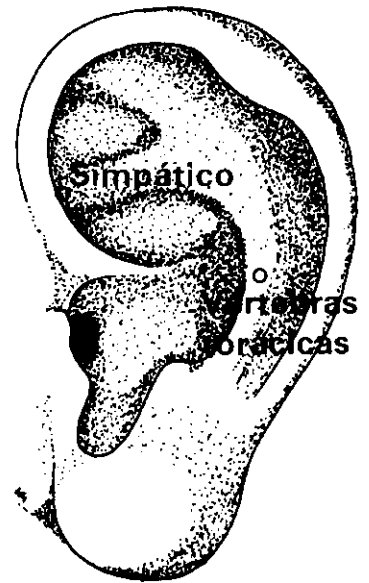
ANTERIOR

DOLOR LUMBAR (continuación)

<i>Meridiano</i>	<i>Punto de ref.</i>	<i>Nombre chino</i>	<i>Posición anatómica</i>	<i>Profund. inserción cm</i>	<i>Nota</i>
<i>En casos de esguince lumbar, añadir:</i>					
INTESTINO DELGADO	SI 3	Hou Ch'i	En el pliegue transversal por encima de la unión metacarpofalángica del meñique.	0,6	
VASO DEL GOBERNADOR	GV 26	Shui Kou	En la línea medial de la cara, debajo de la nariz, en el centro del surco subnasal.	0,6	
<i>Escoger como puntos suplementarios:</i>					
PUNTOS HUATUOCHIACHI			A ambos lados de la columna vertebral, ½ AUM al exterior de la línea medial, a la altura de la cara superior de las apófisis transversas. Escoger de acuerdo con la sensibilidad. Insertar la aguja 3,7 cm, algo inclinada y dirigida hacia la columna vertebral en la región lumbar y 2,5 cm en la región del tórax.		
Puntos auriculares					
PUNTO LUMBOSACRO			En borde medial del antehélix.		
PUNTO DE LA NALGA			Centro de la cara lateral de la raíz inferior del antehélix.		
PUNTO SHENMEN DE LA OREJA			Angulo inferior del punto de convergencia de las raíces del antehélix.		



POSTERIOR



LATERAL

COLUMNA VERTEBRAL

Dolor general

<i>Meridiano</i>	<i>Punto de ref.</i>	<i>Nombre chino</i>	<i>Posición anatómica</i>	<i>Profund. inserción cm</i>	<i>Nota</i>
VEJIGA	B 27	Hsiao Ch'ang Yü	1 ½ AUM al exterior de la línea medial, a la altura del 1 ^{er} agujero sacro.	2,5	
VEJIGA	B 45	Wei Ts'ang	3 AUM al exterior de la columna vertebral, a la altura de la depresión intervertebral entre la 12 ^a vértebra dorsal y la 1 ^a lumbar.	2,5	

PUNTOS HUATUOCHIACHI

A ambos lados de la columna vertebral, ½ AUM al exterior de la línea medial, a la altura superior de las apófisis transversas. Escoger de acuerdo con la sensibilidad. Insertar la aguja 3,7 cm, algo inclinada y dirigida hacia la columna vertebral en la región lumbar, y 2,5 cm en la región del tórax.

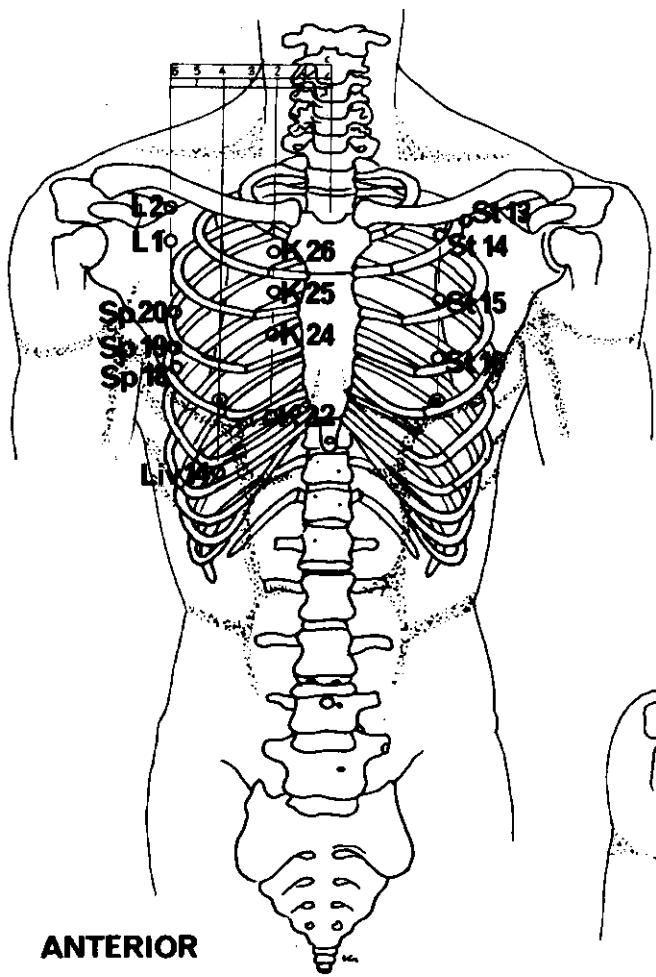
Puntos auriculares

PUNTO DE LAS VERTEBRAS TORACICAS

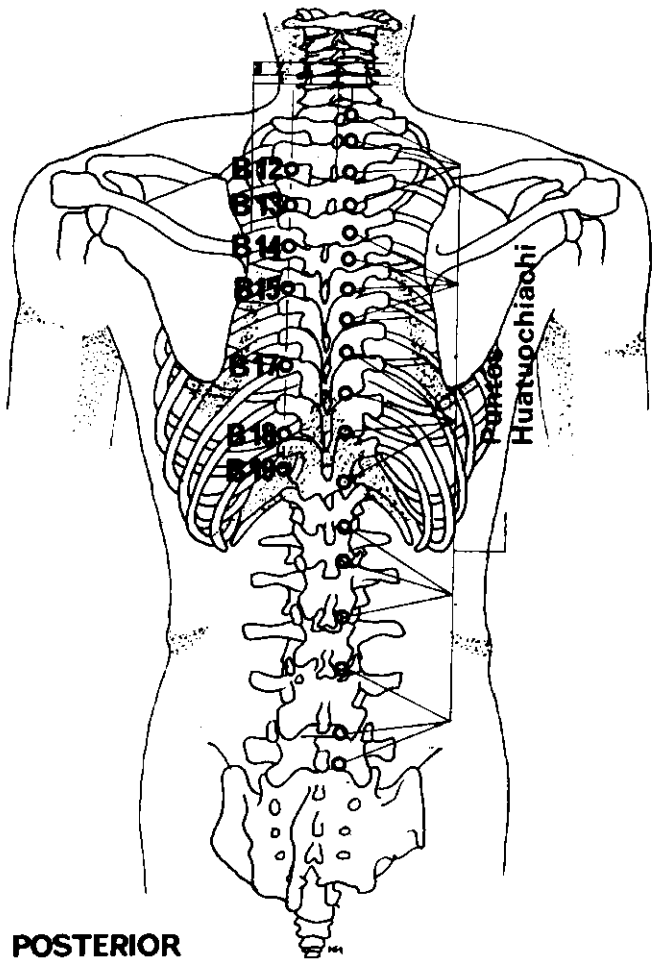
En el centro del borde medial del antehélix.

PUNTO DEL NERVIOSIMPATICO

En la fosa triangular, en la unión de la raíz del antehélix y del borde medial del hélix.



ANTERIOR



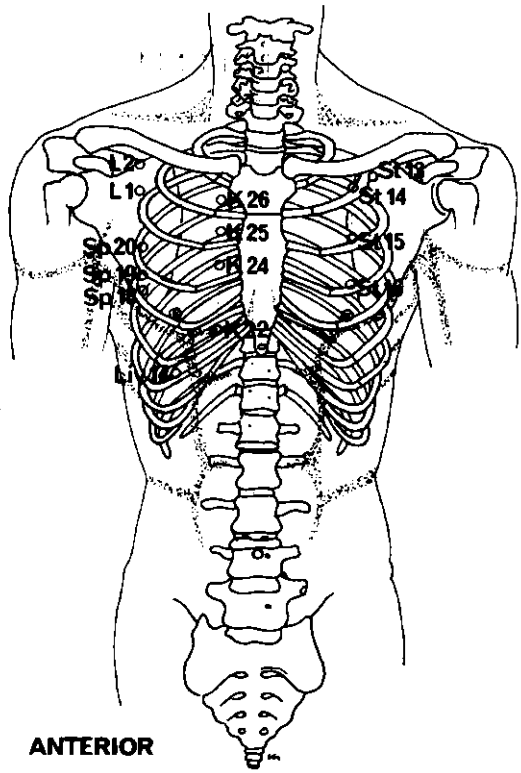
POSTERIOR

NEURALGIA INTERCOSTAL

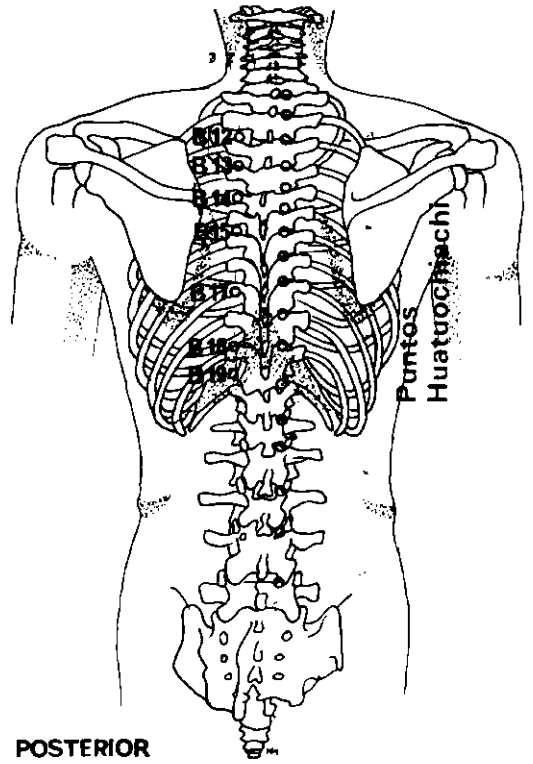
Escoger 6 a 7 puntos por tratamiento entre los siguientes:

<i>Meridiano</i>	<i>Punto de ref.</i>	<i>Nombre chino</i>	<i>Posición anatómica</i>	<i>Profund. inserción cm</i>	<i>Nota</i>
VEGIJA	B 12	Fêng Men	1 ½ AUM al exterior de la línea medial, en el borde inferior de la apófisis espinosa de la 2ª vértebra torácica.	0,8	
VEJIGA	B 13	Fei Yü	1 ½ AUM al exterior de la línea medial, en el borde inferior de la apófisis espinosa de la 3ª vértebra torácica.	0,8	
VEJIGA	B 14	Chuëh Yin Yu	1 ½ AUM al exterior de la línea medial, en el borde inferior de la apófisis espinosa de la 4ª vértebra torácica.	0,8	
VEJIGA	B 15	Hsin Yü	1 ½ AUM al exterior de la línea medial, en el borde inferior de la apófisis espinosa de la 5ª vértebra torácica.	0,8	
VEJIGA	B 17	Ko Yü	1 ½ AUM al exterior de la línea medial, en el borde inferior de la apófisis espinosa de la 7ª vértebra torácica.	0,8	
VEJIGA	B 18	Kan Yü	1 ½ AUM al exterior de la línea medial, en el borde inferior de la apófisis espinosa de la 9ª vértebra torácica.	0,8	
VEJIGA	B 19	Tan Yü	1 ½ AUM al exterior de la línea medial, en el borde inferior de la apófisis espinosa de la 10ª vértebra torácica.	0,8	
RIÑON	K 22	Pu Lang	2 AUM al exterior de la línea medial, en el 5º espacio intercostal.	1,2	
RIÑON	K 24	Ling Ch'ü	2 AUM al exterior de la línea medial, en el 3º espacio intercostal.	1,2	
RIÑON	K 25	Shen Ts'ang	2 AUM exterior de la línea medial, en el 2º espacio intercostal.	1,2	
RIÑON	K 26	Huo Chung	2 AUM al exterior de la línea medial, en el 1º espacio intercostal.	1,2	
HIGADO	Liv 14	Ch'i Men	Por debajo del pezón, en el espacio intercostal entre la 6ª y 7ª costillas.	1,8	

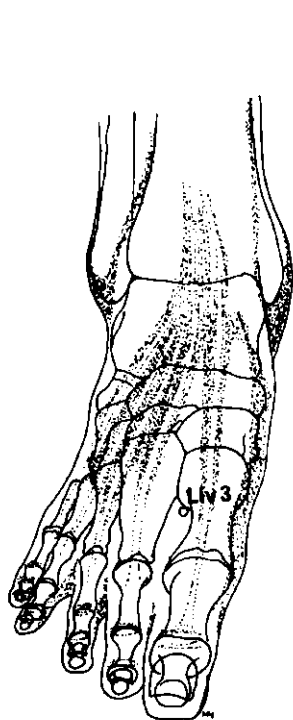
(Continúa en la página 71)



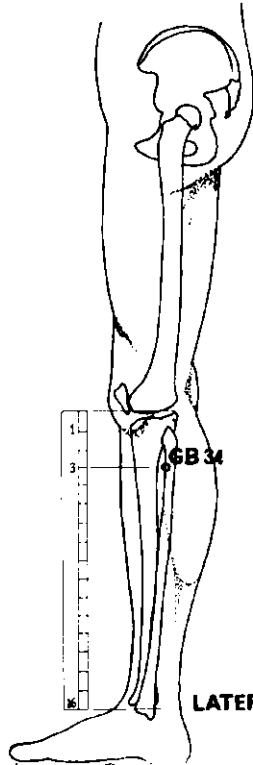
ANTERIOR



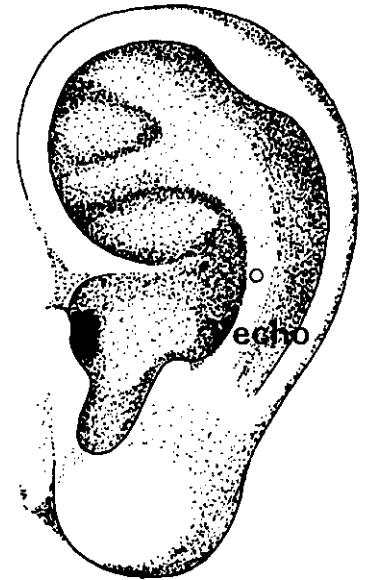
POSTERIOR



SUPERO-INFERIOR



LATERAL

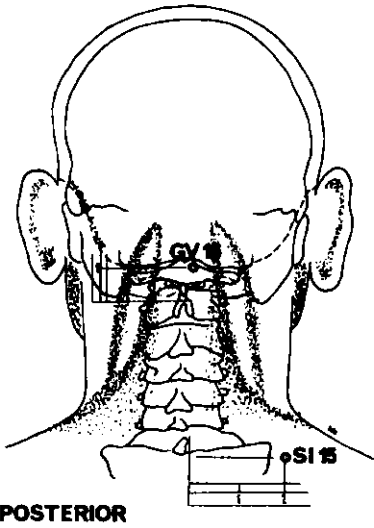


LATERAL

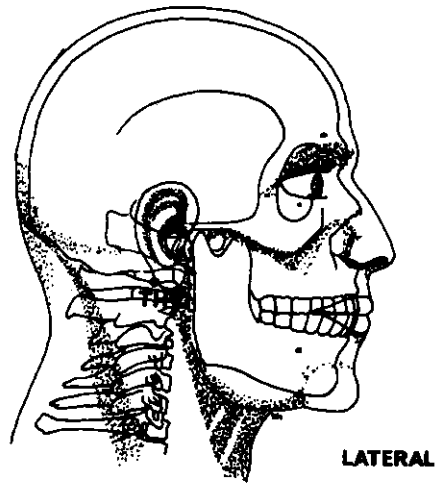
NEURALGIA INTERCOSTAL

Escoger 6 a 7 puntos por tratamiento entre los siguientes: (continuación)

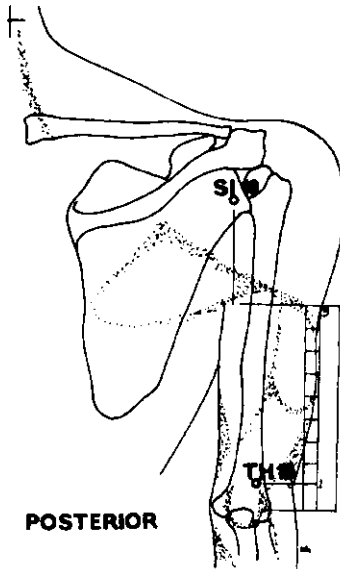
<i>Meridiano</i>	<i>Punto de ref.</i>	<i>Nombre chino</i>	<i>Posición anatómica</i>	<i>Profund. inserción cm</i>	<i>Nota</i>
HIGADO	Liv 3	T'ai Ch'ung	Dorso del pie, a la convergencia del 1 ^{er} y 2 ^o metatarsianos.	1,8	
VESICULA BILIAR	GB 34	Yang Ling Ch'üan	En depresión anterior y por debajo de la cabeza del peroné.	2,5-3,7	
ESTOMAGO	St 13	Ch'i Hu	En depresión por debajo del centro de la clavícula.	1,2	
ESTOMAGO	St 14	K'u Fang	Por encima del pezón, en el 1 ^{er} espacio intercostal.	1,2	
ESTOMAGO	St 15	Wu I	Por encima del pezón, en el 2 ^o espacio intercostal.	1,2	
ESTOMAGO	St 16	Ying Ch'uang	Por encima del pezón, en el 3 ^{er} espacio intercostal.	1,2	
PULMON	L 1	Chung Fu	Cara exterior del tórax, 6 AUM al exterior de la línea medial, en el 1 ^{er} espacio intercostal.	1,2	Inserción lateral.
PULMON	L 2	Yün Men	Debajo de la clavícula, 6 AUM al exterior de la línea medial.	1,8	
BAZO	Sp 18	T'ien Ch'i	En el 4 ^o espacio intercostal, 6 AUM al exterior de la línea medial.	1,2	
BAZO	Sp 19	Hsiung Hsiang	En el 3 ^{er} espacio intercostal, 6 AUM al exterior de la línea medial.	1,2	
BAZO	Sp 20	Cho Jung	En el 2 ^o espacio intercostal, 6 AUM al exterior de la línea medial.	1,2	
PUNTOS HUATUOCHIACHI			A ambos lados de la columna vertebral, ½ AUM al exterior de la línea medial, a la altura de la cara superior de las apófisis transversas. Escoger de acuerdo con la sensibilidad. Insertar la aguja 3,7 cm, algo inclinada y dirigida hacia la columna vertebral en la región lumbar, y 2,5 cm en la región del tórax.		
Puntos auriculares					
PUNTO DEL PECHO			En el antehélix, a la altura de la escotadura superior del trago.		



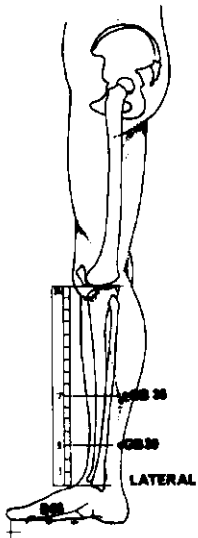
POSTERIOR



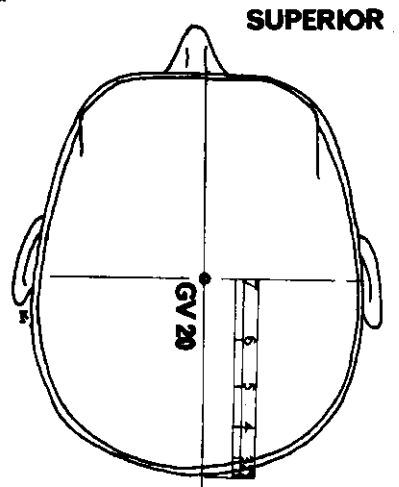
LATERAL



POSTERIOR



LATERAL



SUPERIOR

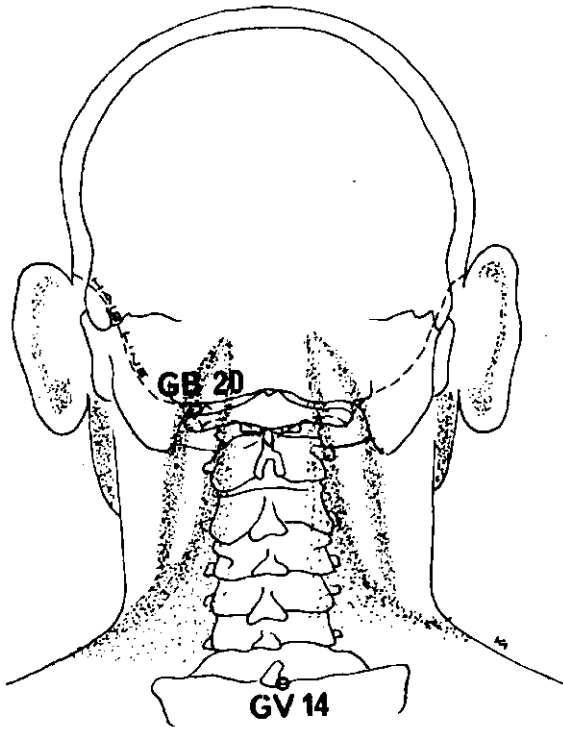
CUELLO

Dolor general

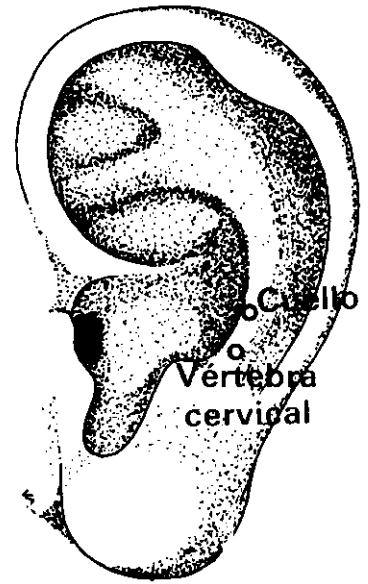
Escoger entre los puntos siguientes (no más de seis puntos a la vez):

<i>Meridiano</i>	<i>Punto de ref.</i>	<i>Nombre chino</i>	<i>Posición anatómica</i>	<i>Profund. inserción cm</i>	<i>Nota</i>
VASO DEL GOBERNADOR	GV 20	Pai Hui	En la línea medial del cráneo, 7 AUM por encima de la línea posterior del cuero cabelludo.	0,6	Inserción horizontal, descendente.
VASO DEL GOBERNADOR	GV 16	Fēng Fu	Por debajo de la protuberancia occipital, 1 AUM por encima de línea posterior del cuero cabelludo, en una depresión.	1,2	
PULMON	L 7	Lieh Ch'üeh	1 ½ AUM por encima del pliegue transversal de la muñeca, por encima de la apófisis estiloides radial.	1,2	Inserción inclinada, descendente.
INTESTINO DELGADO	SI 10	Nao Yü	Con el brazo en adducción completa, justo por encima del pliegue posterior de la axila, en una depresión por debajo de la espina de la escápula.	2,5	
INTESTINO DELGADO	SI 15	Chien Chung	2 AUM al exterior de la cara inferior de la apófisis espinosa de la 7ª vértebra espinal.	1,8	
<i>Para el cuello inferior, añadir:</i>					
VEJIGA	B 66	(Yang) Tung Ku	En depresión anteroexterior de la 5ª articulación metatarsofalángica.	0,6	
VESICULA BILIAR	GB 36	Wai Ch'iu	7 AUM por encima del maléolo externo y por detrás del peroné.	2,5	
VESICULA BILIAR	GB 39	Hsüan Chung	3 AUM por encima del maléolo externo, entre el borde posterior del peroné y los tendones de los músculos peroneo largo y corto.	2,5	
TRIPLE CALENTADOR	TH 10	T'ien Ching	Con el codo doblado, 1 AUM por encima y por detrás del olécranon, en una depresión.	1,8	
TRIPLE CALENTADOR	TH 17	I Fēng	Entre la apófisis mastoides y la mandíbula, por detrás del lóbulo de la oreja.	2,5	Ligeramente ascendente y hacia adelante.

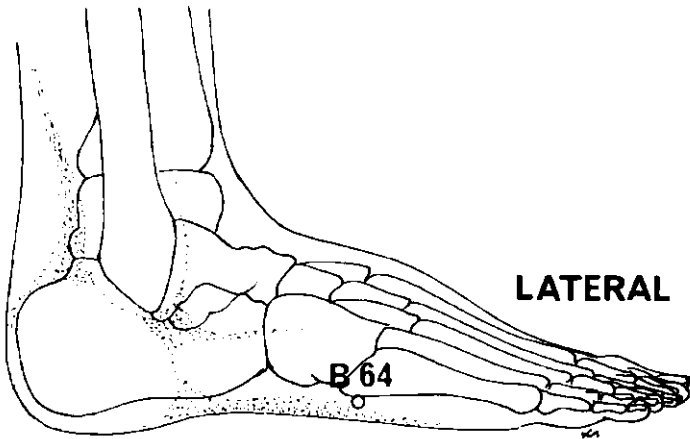
(Continúa en la página 75)



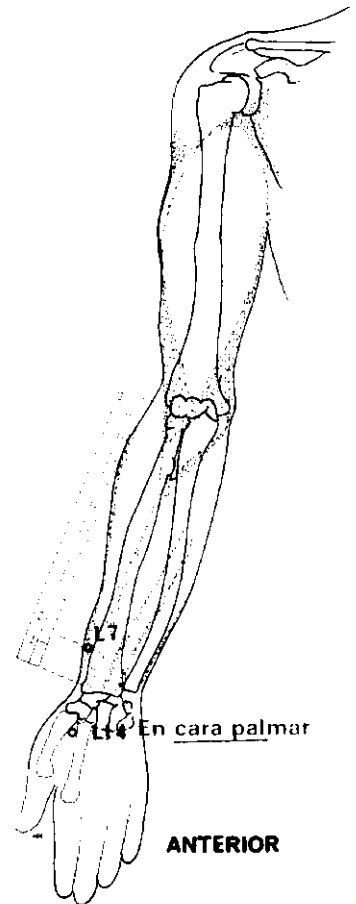
POSTERIOR



LATERAL



LATERAL



ANTERIOR

CUELLO

Dolor general (continuación)

<i>Meridiano</i>	<i>Punto de ref.</i>	<i>Nombre chino</i>	<i>Posición anatómica</i>	<i>Profund. inserción cm</i>	<i>Nota</i>
INTESTINO GRUESO	LI 4	Ho Ku	Dorso de la mano, en el vértice del ángulo formado por el 1 ^{er} y 2 ^o metacarpianos.	2,5	

Puntos auriculares

PUNTO DE LA VERTEBRA CERVICAL	Convergencia del antehélix y antitrago.
PUNTO DEL CUELLO	Cara medial inferior del antehélix.

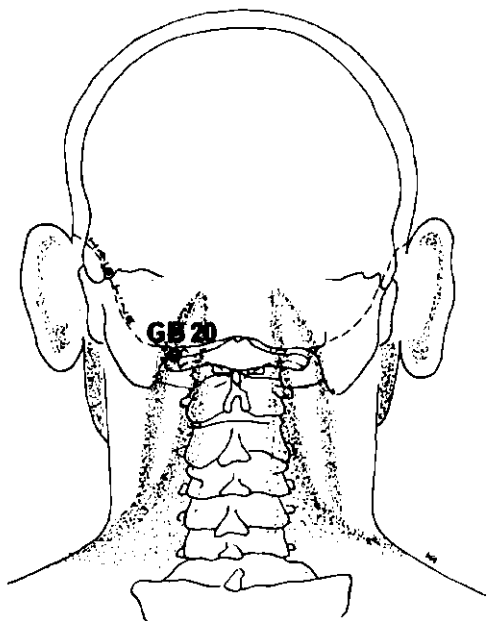
CUELLO

Distensión cervical aguda

<i>Meridiano</i>	<i>Punto de ref.</i>	<i>Nombre chino</i>	<i>Posición anatómica</i>	<i>Profund. inserción cm</i>	<i>Nota</i>
VESICULA BILIAR	GB 20	Fēng Ch'ih	Entre la depresión por debajo de la protuberancia occipital y la apófisis mastoidea.	2,5	Inserción dirigida hacia la órbita del lado opuesto. No exceder 2,5 cm.
VASO DEL GOBERNADOR	GV 14	Ta Ch'ui	Entre la 7 ^a vértebra cervical y la 1 ^a vértebra dorsal.	2,5	No exceder la profundidad indicada.
VEJIGA	B 64	Ching Ku	Cara externa del pie, por debajo de la tuberosidad del 5 ^o metatarsiano.	1,2	

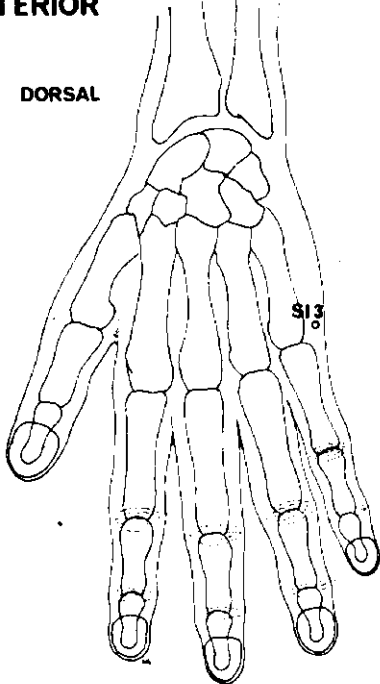
Puntos auriculares

PUNTO DE LA VERTEBRA CERVICAL	Convergencia del antehélix y antitrago.
PUNTO DEL CUELLO	Cara medial inferior del antehélix.

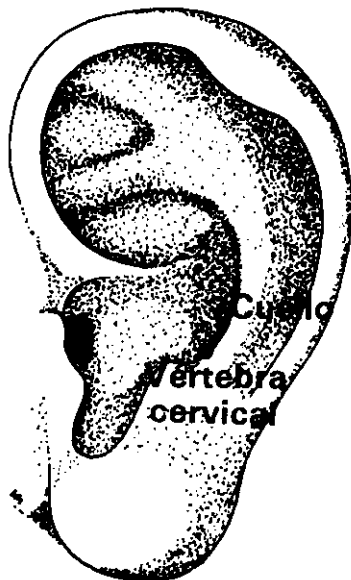

POSTERIOR

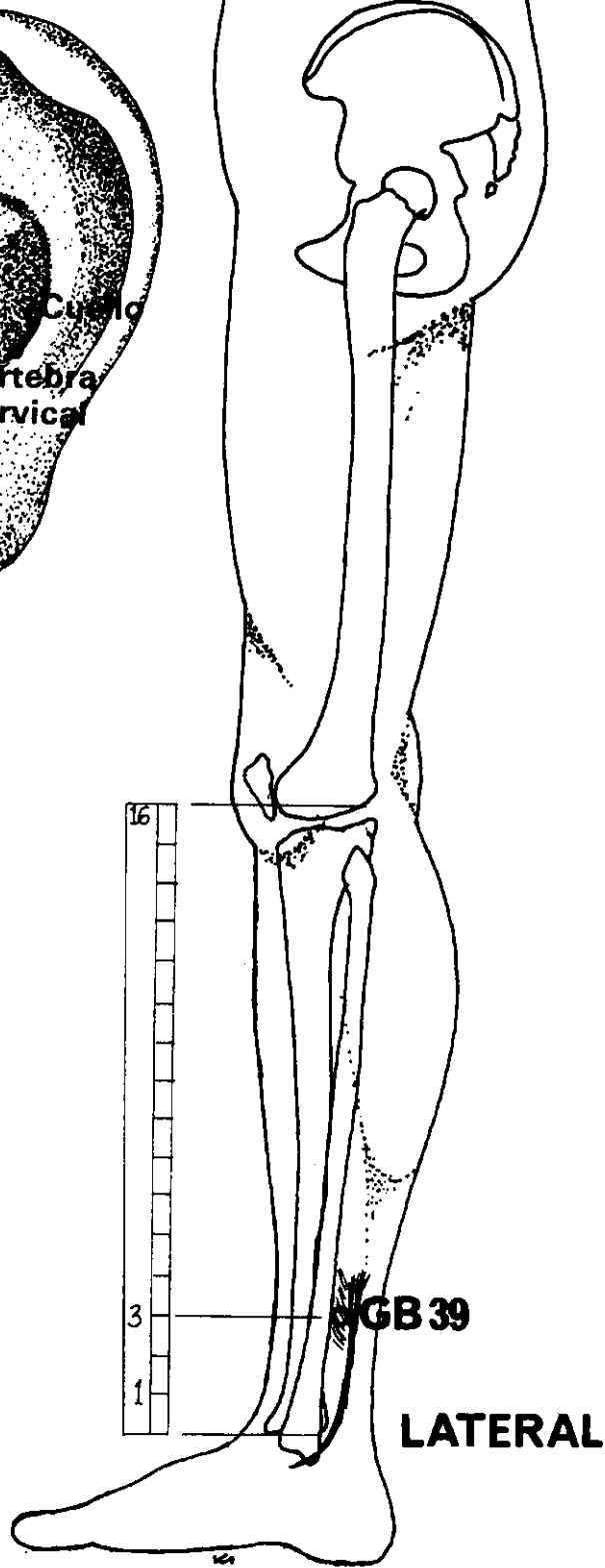
DORSAL



SI 3



LATERAL



LATERAL

CUELLO

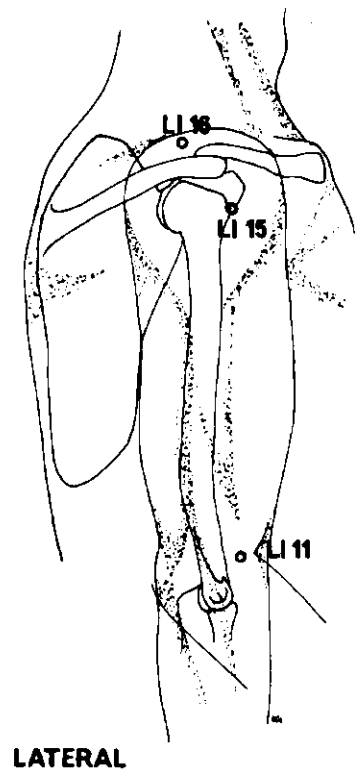
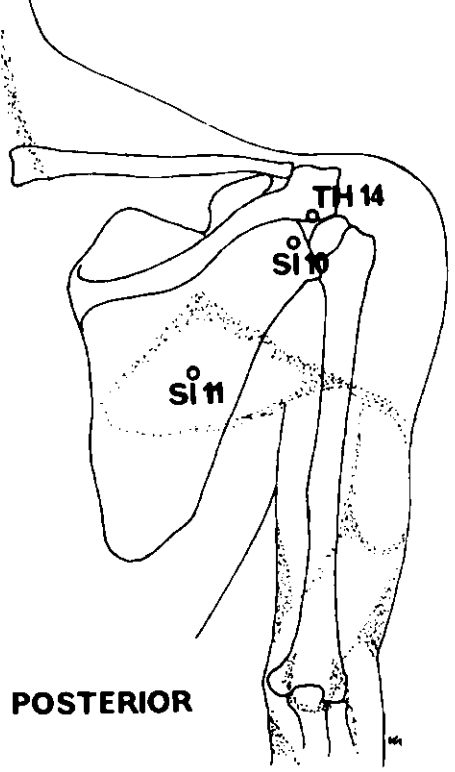
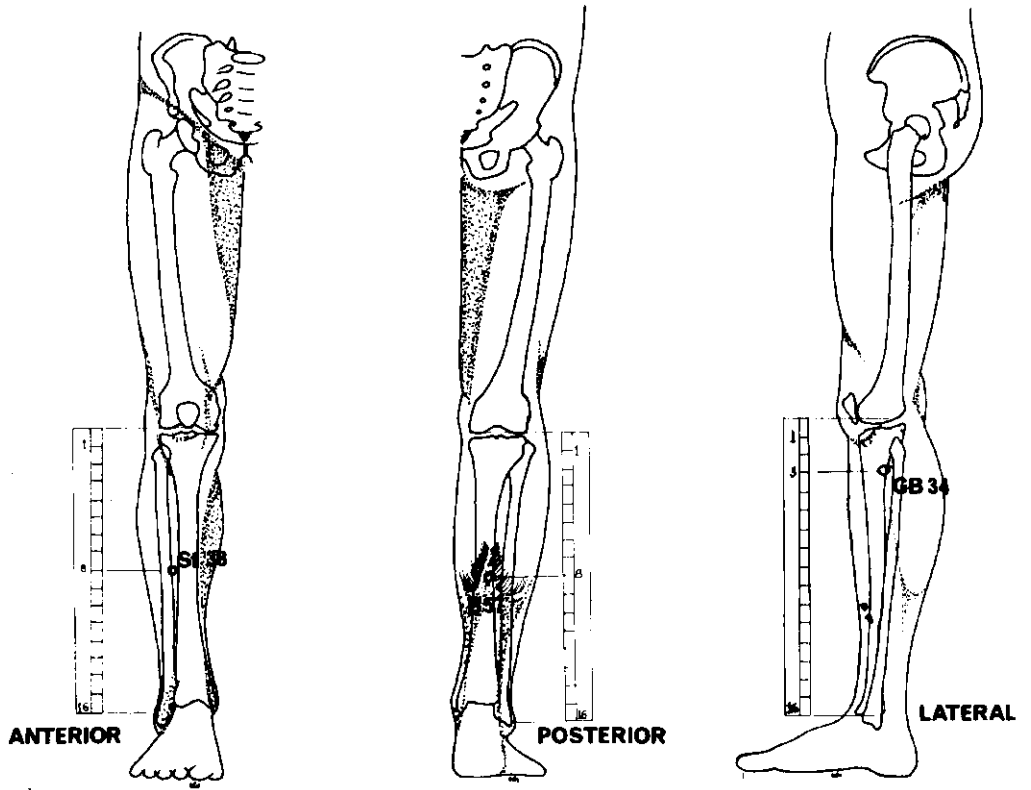
Tortícolis

Usar los puntos Ah Shi (puntos locales espontáneamente sensibles) del cuello y espaldas.

VESICULA BILIAR	GB 20	Fêng Ch'ih	Entre la depresión por debajo de la protuberancia occipital y la porción mastoidea.	2,5	Inserción dirigida hacia la órbita del lado opuesto.
VESICULA BILIAR	GB 39	Hsüan Chung	3 AUM por encima del maléolo externo entre el borde posterior del peroné y los tendones de los músculos peroneo largo y corto.	1,8	No exceder la profundidad indicada.
INTESTINO DELGADO	SI 3	Hou Ch'i	En el pliegue transversal, por encima de la articulación metacarpofalángica del meñique.	1,8	

Puntos auriculares

PUNTO DE LA VERTEBRA CERVICAL			Convergencia del antehélix y antitrago.		
PUNTO DEL CUELLO			Cara medial inferior del antehélix.		



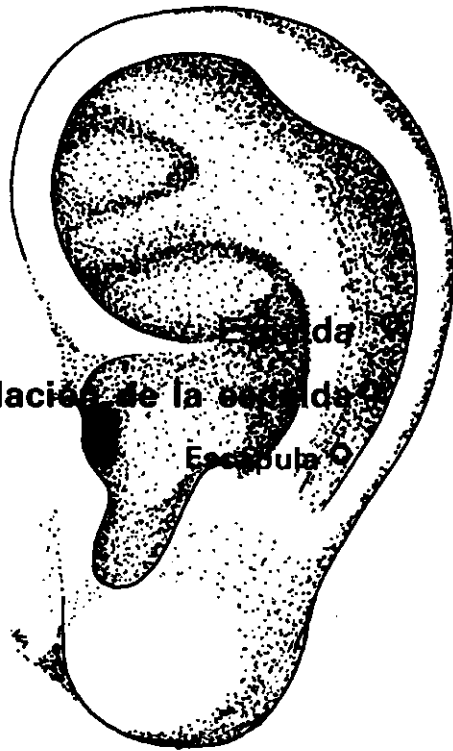
DOLOR DE ESPALDA

Tratar combinadamente St 38 y B 57, dirigiendo la aguja de Estómago 38 hacia Vejiga 57. Ambos pueden ser igualmente tratados por separado.

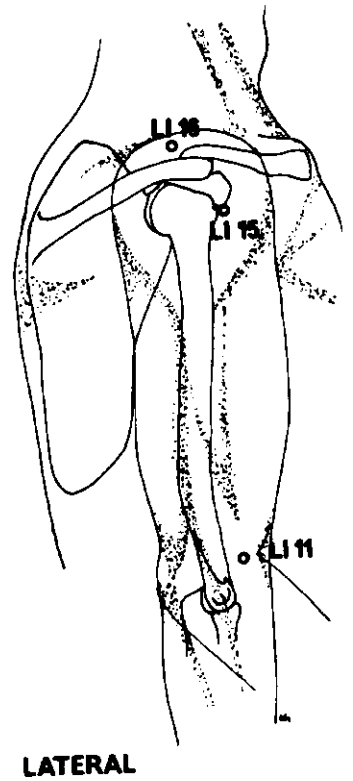
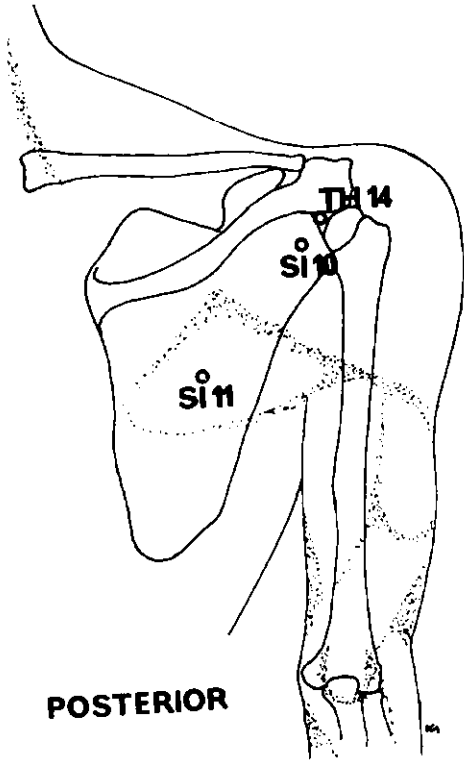
<i>Meridiano</i>	<i>Punto de ref.</i>	<i>Nombre chino</i>	<i>Posición anatómica</i>	<i>Profund. inserción cm</i>	<i>Nota</i>
ESTOMAGO	St 38	T'iao Kou	8 AUM por debajo del pliegue de la rodilla, entre el m. tibial anterior y la tibia.	3,7	
VEJIGA	B 57	Ch'eng Shan	8 AUM por debajo del pliegue de la rodilla, por debajo del vientre muscular de los músculos gemelos.	3,1	
<i>En el dolor general de espalda pueden igualmente usarse:</i>					
INTESTINO GRUESO	LI 15	Chien Yü	Cara anteroinferior del acromión. Con el brazo levantado, en depresión.	1,8 2,5	Inserción perpendicular. Con el brazo en abducción, inserción dirigida hacia abajo.
INTESTINO DELGADO	SI 10	Nao Yü	Con el brazo en abducción completa, justo por encima del pliegue posterior de la axila; en la depresión por debajo de la espina de la escápula.	2,5	
INTESTINO GRUESO	LI 11	Ch'ü Ch'ih	Con el codo flexionado, en la cara exterior del mismo; entre el epicóndilo lateral y el borde de la flexura del codo.	3,1	
VESICULA BILIAR	GB 34	Yang Ling Ch'üan	En depresión anterior y por debajo de la cabeza del peroné.	3,1	
<i>Para la bursitis añadir:</i>					
INTESTINO DELGADO	SI 11	T'ien Tsung	Centro de la fosa subescapular, a la altura de la apófisis espinosa de la 4ª vértebra dorsal.	1,8	

(Continúa en la página 81)

Articulación de la escápula



LATERAL



DOLOR DE ESPALDA (continuación)

Para los cambios crónicos degenerativos añadir:

INTESTINO GRUESO	LI 16	Chü Ku	En depresión entre el extremo acromial de la clavícula y la cara superior de la espina de la escápula.	2,5
------------------	-------	--------	--	-----

Para el dolor de costado del lado exterior de la espalda, añadir:

TRIPLE CALENTADOR	TH 14	Chien Liao	Cara posteroinferior de la apófisis espinosa del acromión, a la misma altura que LI 15.	3,1	Dirigir la aguja entre el acromión y el troquiter: brazo en abducción horizontal.
-------------------	-------	------------	---	-----	---

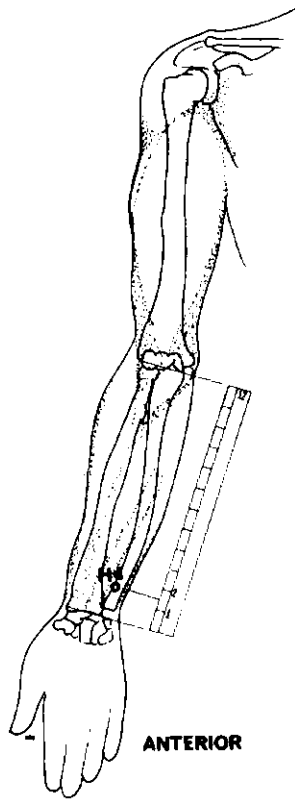
Si existe inflamación del tendón del bíceps, añadir los puntos Ah Shi (puntos locales espontáneamente sensibles).

Los puntos alejados (por ejemplo, GB 34 y ST 38) pueden ser igualmente utilizados. Mientras dura la inserción, la articulación de la espalda debe moverse suavemente.

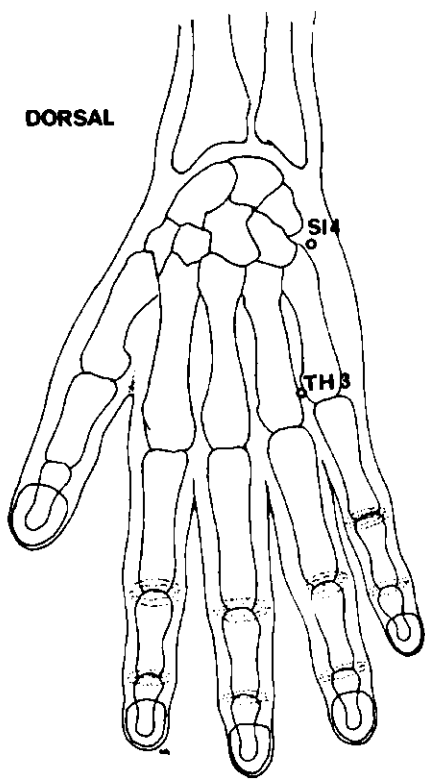
Puntos auriculares

PUNTO DE LA ESPALDA	En el canal del hélix, a la altura de la escotadura superior del trago.
PUNTO DE LA ARTICULACION DE LA ESPALDA	Entre el punto de la espalda y el punto de la escápula.
PUNTO DE LA ESCAPULA	En el canal del hélix, a la altura de la unión del antehélix y antitrago.

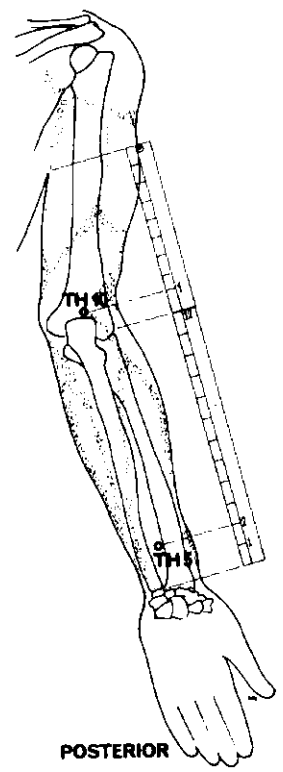
Todos los puntos deben ser fuertemente estimulados. Puede aplicarse con provecho electroacupuntura y moxibustión. Para cada tratamiento pueden escogerse 5 o 6 puntos distintos.



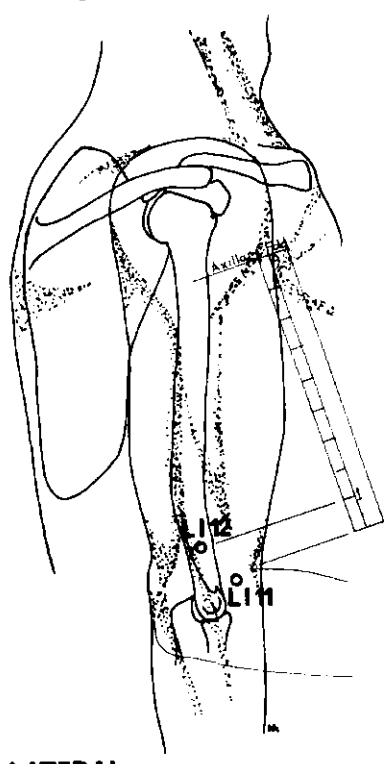
ANTERIOR



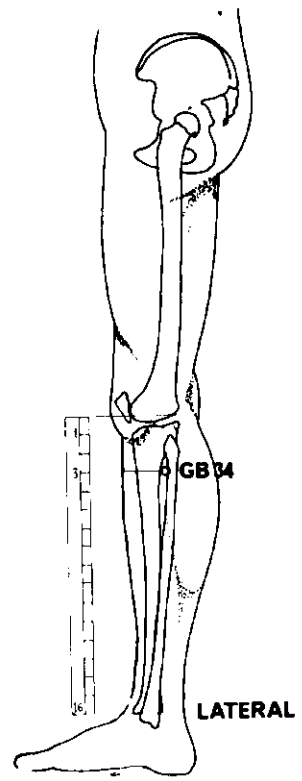
DORSAL



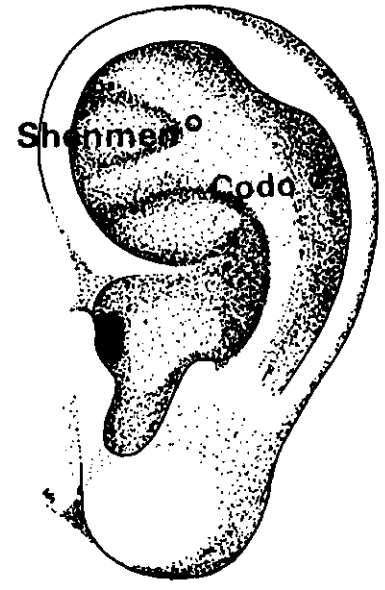
POSTERIOR



LATERAL



LATERAL



LATERAL

DOLOR DE CODO

Seleccionar entre los siguientes puntos:

<i>Meridiano</i>	<i>Punto de ref.</i>	<i>Nombre chino</i>	<i>Posición anatómica</i>	<i>Profund. inserción cm</i>	<i>Nota</i>
INTESTINO GRUESO	LI 11	Ch'ü Ch'ih	Con el antebrazo doblado a 90°, entre el epicóndilo externo y el borde lateral de la flexura del codo.	2,5	
INTESTINO GRUESO	LI 12	Chou Liao	Con el antebrazo doblado a 90°, 1 AUM por encima del punto LI 11, en el borde lateral del húmero.	2,5	
TRIPLE CALENTADOR	TH 10	T'ien Ching	Con el codo doblado, en depresión a 1 AUM por detrás y encima del olécranon.	1,8	
VESICULA BILIAR	GB 34	Yang Ling Ch'üan	En depresión anterior y por debajo de la pequeña cabeza del peroné.	3,1	

Los puntos locales Ah Shi son igualmente útiles.

Puntos auriculares

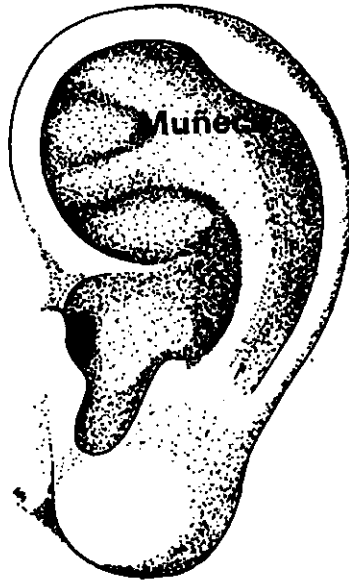
PUNTO DEL CODO En el canal del hélix, a la altura del borde superior de la concha.

PUNTO SHENMEN DE LA OREJA En el ángulo inferior del punto de convergencia de las raíces del antehélix.

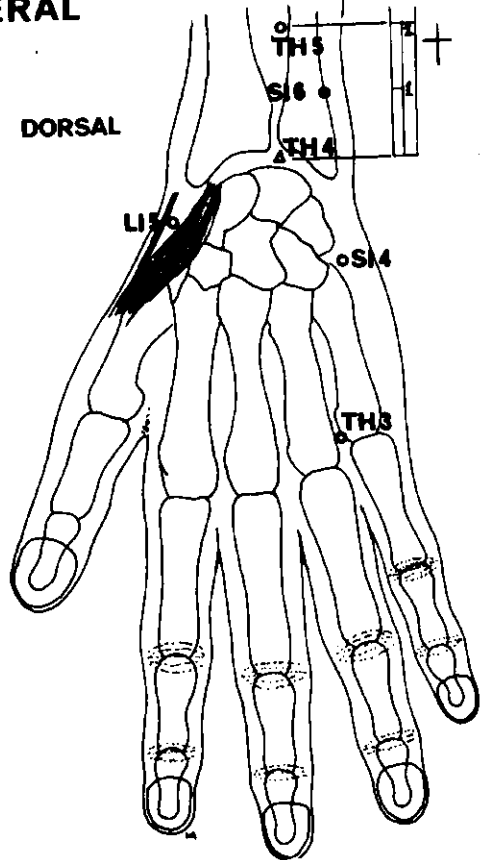
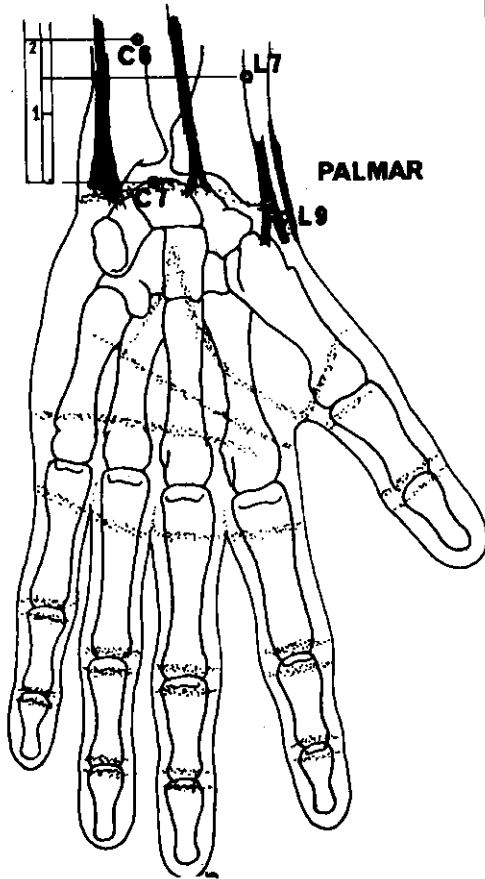
Si existe dolor artrítico del codo, añadir:

CORAZON	H4	Ling Tao	1 ½ AUM por encima del pliegue de la muñeca, en el lado radial del m. cubital anterior.	1,2	
INTESTINO DELGADO	SI 4	Wan Ku	En el borde cubital de la mano, en depresión por encima del 5º metacarpiano.	0,6	
TRIPLE CALENTADOR	TH 3	Chung Chu	Dorso de la mano. Por encima y entre las cabezas del 4º y 5º metacarpianos.	1,2	
TRIPLE CALENTADOR	TH 5	Wai Kuan	2 AUM por encima del pliegue dorsal de la muñeca, entre radio y cúbito.	1,8	

El tratamiento consiste en un potente estímulo de los puntos, que puede ir acompañado de moxibustión, a menos que se indique lo contrario.



LATERAL



DOLOR DE MUÑECA

Escoger entre los puntos siguientes:

<i>Meridiano</i>	<i>Punto de ref.</i>	<i>Nombre chino</i>	<i>Posición anatómica</i>	<i>Profund. inserción cm</i>	<i>Nota</i>
INTESTINO GRUESO	LI 5	Yang Ch'ì	Con el pulgar extendido, borde radial del dorso de la muñeca, en depresión entre los tendones de los músculos abductor largo y corto del pulgar.	0,6	
TRIPLE CA- LENTADOR	TH 4	Yang Ch'ih	2 AUM por encima del pliegue dorsal de la muñeca, entre radio y cúbito.	0,6	Cauterización prohibida.
TRIPLE CA- LENTADOR	TH 5	Wai Kuan	En depresión central del dorso de la muñeca.	1,2	
PULMON	L 9	T'ai Yüan	Entre el m. abductor largo del pulgar y el m. arterial radial; en la cara anterior de la muñeca.	0,6	
PULMON	L 7	Lieh Ch'üeh	1 ½ AUM por encima del pliegue transversal de la muñeca; por encima de la apófisis estiloides radial.	1,2	

En caso de tenosinovitis estenosante (enfermedad de Quervain), añadir:

Puntos locales Ah Shi

En caso de compresión del nervio mediano de la muñeca, añadir:

CIRCULACION	C 6	Nei Kuan	2 AUM por encima del pliegue de la muñeca, entre los tendones de los músculos palmar mayor y menor.	1,8	
CIRCULACION	C 7	Ta Ling	En el centro del pliegue transversal de la muñeca, entre los tendones de los músculos palmar mayor y menor.	1,8	

En caso de parálisis del músculo flexor de la muñeca, añadir:

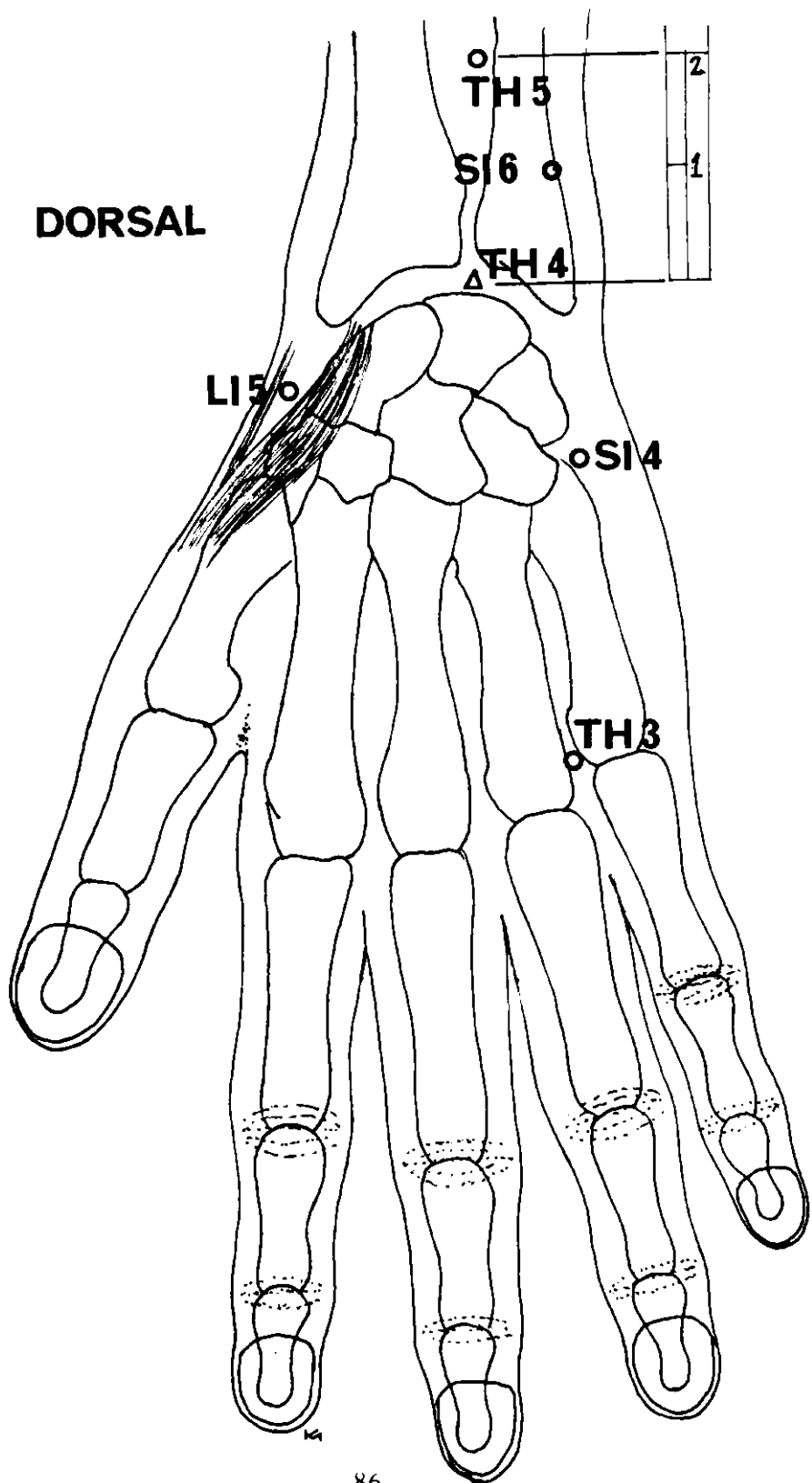
INTESTINO DELGADO	SI 6	Yang Lao	1 AUM por encima de la apófisis estiloides del cúbito, en la cara posterior del antebrazo.	2,5	
-------------------	------	----------	--	-----	--

Puntos auriculares

PUNTO DE LA MUÑECA

En el canal del hélix, a la altura de la cara superior de la fosa triangular.

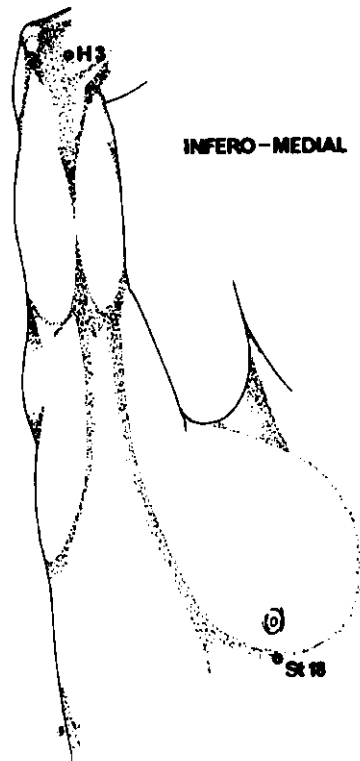
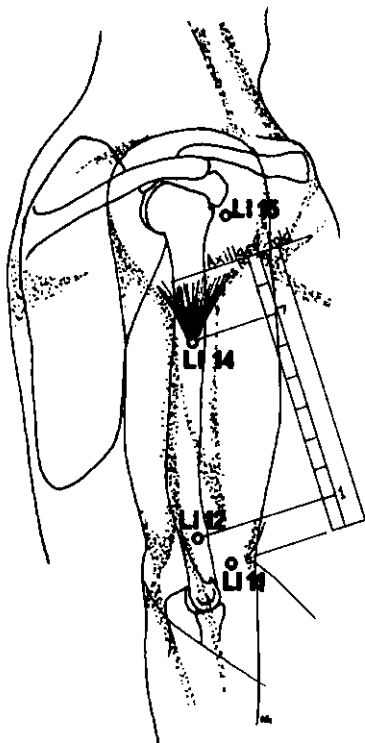
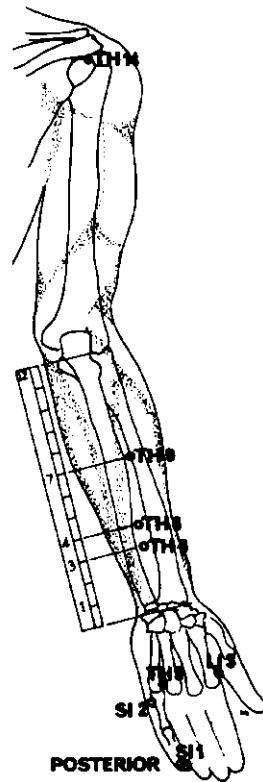
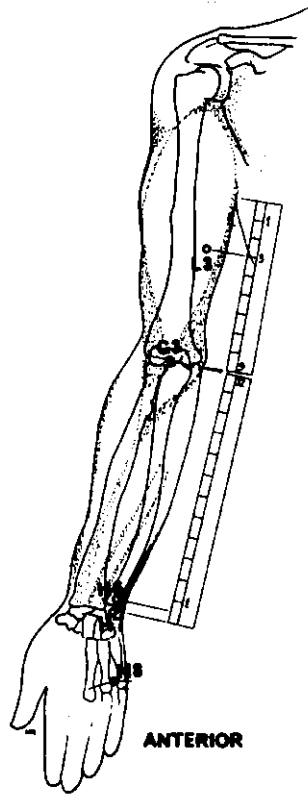
(Continúa en la página 87)



DOLOR DE MUÑECA (continuación)

<i>Meridiano</i>	<i>Punto de ref.</i>	<i>Nombre chino</i>	<i>Posición anatómica</i>	<i>Profund. inserción cm</i>	<i>Nota</i>
<i>En caso de dolor artrítico, añadir:</i>					
INTESTINO DELGADO	SI 4	Wan Ku	Borde cubital de la mano, en depresión, por encima del 5 ^o metacarpiano.	0,6	
TRIPLE CALENTADOR	TH 3	Chung Chu	Dorso de la mano. Por encima y entre las cabezas del 4 ^o y 5 ^o metacarpianos.	1,2	
TRIPLE CALENTADOR	TH 4	Yang Ch'hi	En depresión central del dorso de la muñeca.	1,2	Cauterización prohibida.

No debe usarse más de 5 a 6 puntos a la vez en cada tratamiento. La moxibustión da buenos resultados (salvo en los casos contraindicados).

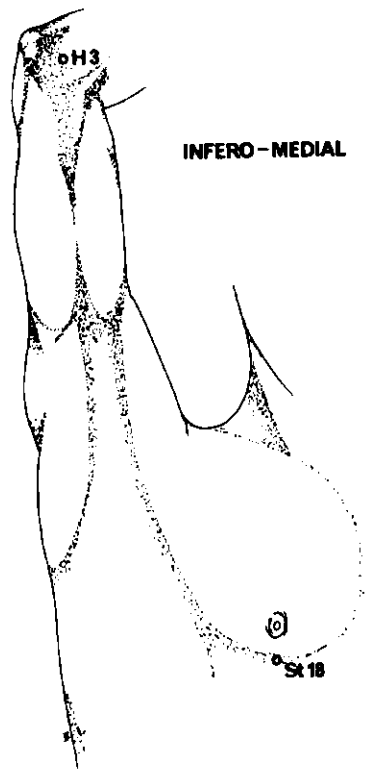
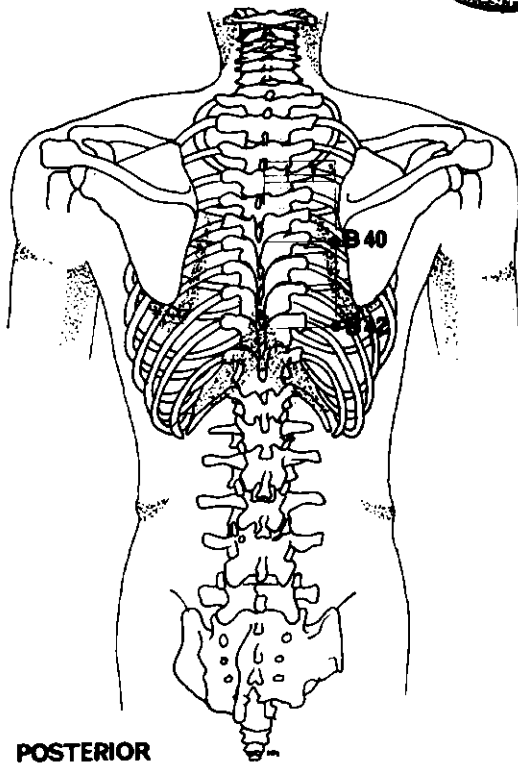
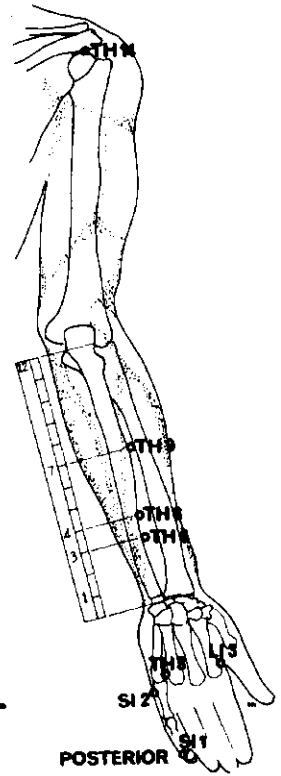
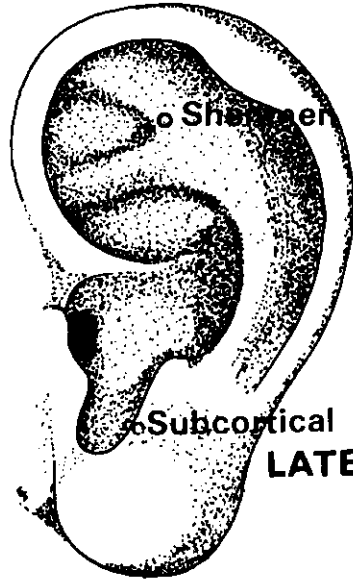
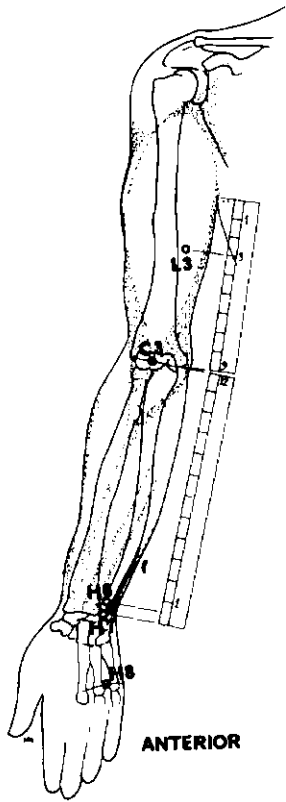


BRAZO

Neuralgia (Dolor intermitente)

Para el tratamiento escoger 5 o 6 puntos entre los siguientes:

<i>Meridiano</i>	<i>Punto de ref.</i>	<i>Nombre chino</i>	<i>Posición anatómica</i>	<i>Profund. inserción cm</i>	<i>Nota</i>
CORAZON	H 8	Shao Fu	En el surco distal de la palma; entre el 4º y 5º metacarpianos.	0,6	
CIRCULACION	C 3	Chü Chih	Centro de la flexura del codo; lado cubital del tendón del bíceps.	1,8	
TRIPLE CA- LENTADOR	TH 3	Chung Chu	Dorso de la mano, por encima y entre las cabezas del 4º y 5º metacarpianos.	1,2	
TRIPLE CA- LENTADOR	TH 6	Chih Kou	Cara posterior del antebrazo, entre radio y cúbito, 3 AUM por encima del pliegue de la muñeca.	1,8	
TRIPLE CA- LENTADOR	TH 8	San Yang Lé	1 AUM por encima de TH 6.	1,8	
TRIPLE CA- LENTADOR	TH 9	Ssu Tu	7 AUM por encima del pliegue de la muñeca, entre radio y cúbito.	1,8	
TRIPLE CA- LENTADOR	TH 14	Chien Liao	Superficie dorsal de la espalda, entre el acromión y el troquiter.	3,0	Con el brazo extendido a la horizontal, inserción hacia la axila.
PULMON	L 3	T'ien Fu	Cara interna del brazo, 3 AUM debajo del pliegue axilar anterior.	1,8	
INTESTINO GRUESO	LI 3	San Chien	Lado radial del índice, por encima de la cabeza del metacarpiano.	1,2	
INTESTINO GRUESO	LI 11	Ch'u Ch'ih	Con el codo doblado, entre el epicóndilo externo y el borde de la flexura del codo.	2,5	
INTESTINO GRUESO	LI 12	Chou Liao	1 AUM por encima de LI 11, en el borde lateral del húmero.	2,5	
INTESTINO GRUESO	LI 14	Pi Nao	Cara externa del brazo, 7 AUM por encima del pliegue del codo, en el extremo inferior del m. deltoides.	1,8-2,5	
INTESTINO GRUESO	LI 15	Chien Yü	Cara anteroinferior de la articulación acromioclavicular.	1,8-2,5	



BRAZO

Neuralgia (Dolor intermitente) (continuación)

<i>Meridiano</i>	<i>Punto de ref.</i>	<i>Nombre chino</i>	<i>Posición anatómica</i>	<i>Profund. inserción cm</i>	<i>Nota</i>
ESTOMAGO	St 18	Ju Ken	En el 5 ^o espacio intercostal, por debajo el pezón.	1,2	Inserción inclinada.
INTESTINO DELGADO	SI 1	Shao Chih	En el dedo meñique, exactamente por encima de la raíz lateral de la uña.	0,25	
INTESTINO DELGADO	SI 2	Ch'ien Ku	En la depresión distal de la cara exterior de la 5 ^a articulación metacarpofalángica.	0,6	
<i>Si el antebrazo se halla más afectado, añadir:</i>					
CORAZON	H 3	Shao Hai	Cara interna de la flexura del codo.	1,8	
CORAZON	H 6	Yin Ch'i	½ AUM por encima del pliegue de la muñeca, lado radial del m. cubital anterior.	1,2	
CORAZON	H 7	Shen Men	Cara cubital de la muñeca, en el borde superior del hueso pisiforme, en depresión.	1,2	
<i>Si la axila se halla afectada, añadir:</i>					
VEJIGA	B 40 ¹	I Hsi	3 AUM por fuera del extremo inferior de la apófisis espinosa de la 6 ^a vértebra dorsal.	0,6-1,2	
VEJIGA	B 42 ²	Hun Men	3 AUM por fuera del extremo inferior de la apófisis espinosa de la 9 ^a vértebra dorsal.	0,6-1,2	

Puntos auriculares

PUNTO SHENMEN DE LA OREJA

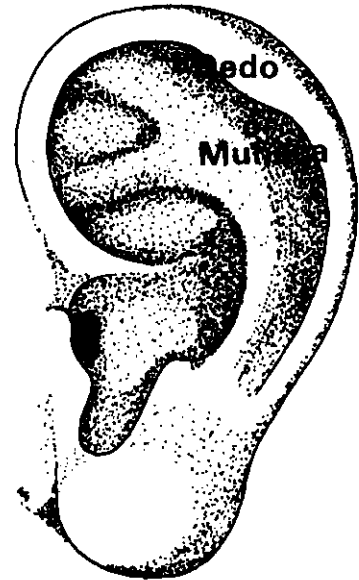
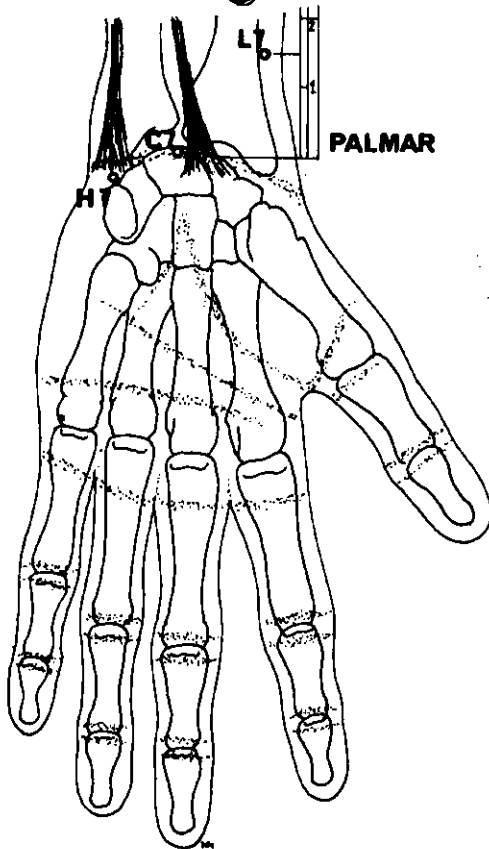
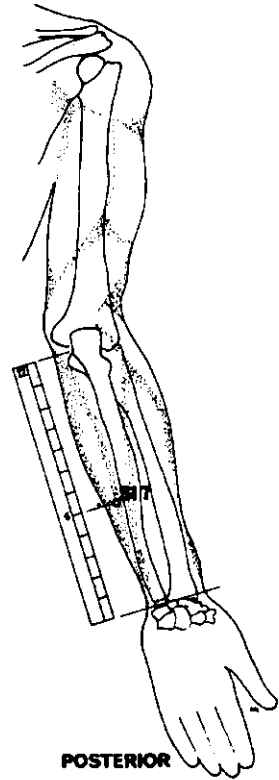
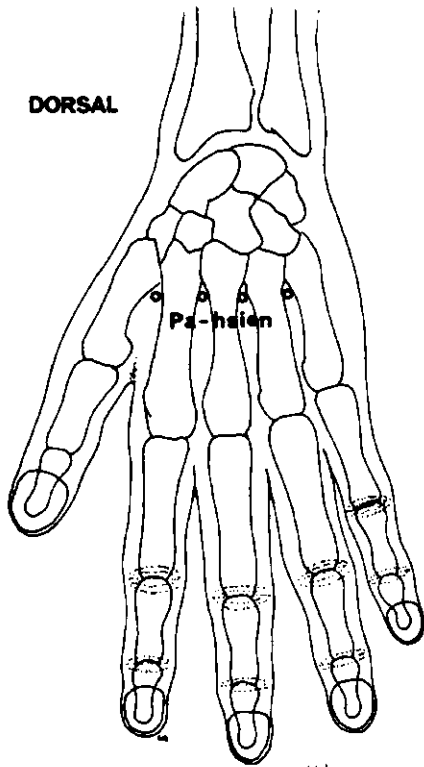
Angulo inferior del punto de convergencia de las raíces del antehélix.

PUNTO SUBCORTICAL

Pared interna del antitrago.

¹ En los textos chinos modernos se le denomina VEJIGA 45.

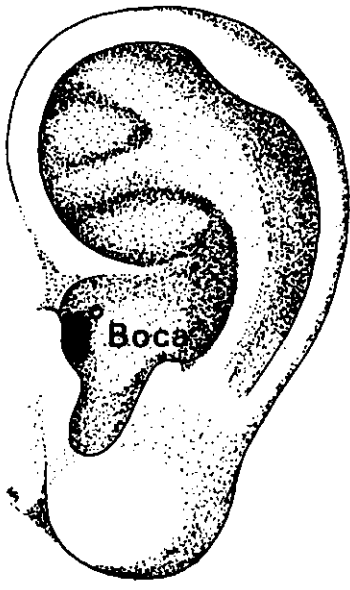
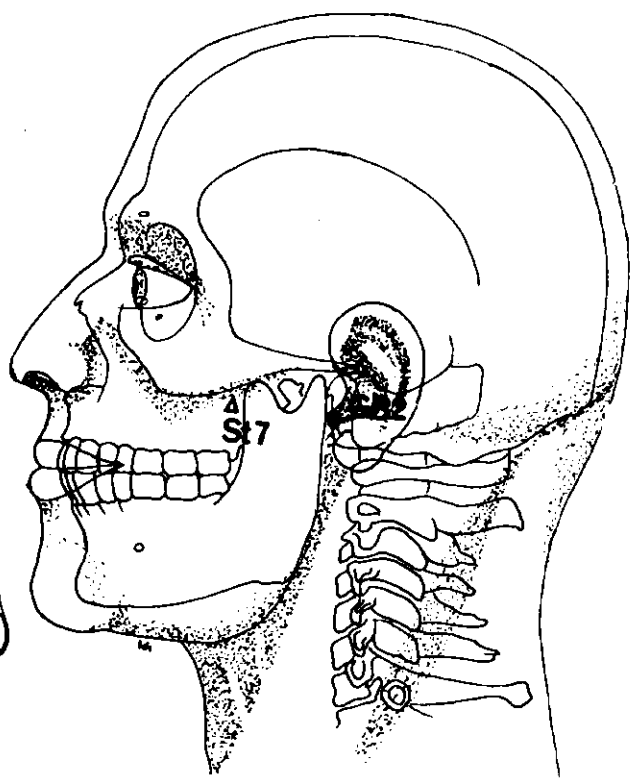
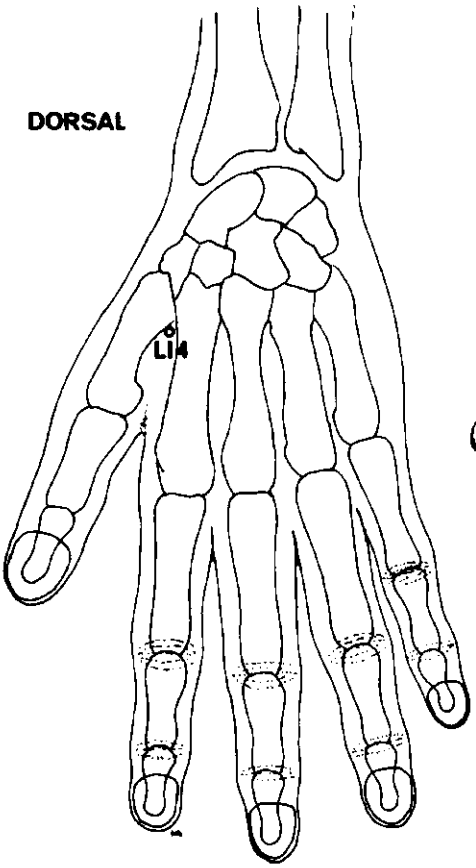
² En los textos chinos modernos se le denomina VEJIGA 47.



LATERAL

DOLOR DE MANO Y DEDOS

<i>Meridiano</i>	<i>Punto de ref.</i>	<i>Nombre chino</i>	<i>Posición anatómica</i>	<i>Profund. inserción cm</i>	<i>Nota</i>
INTESTINO DELGADO	SI 7	Chih Cheng	5 AUM por encima de la muñeca, en la cara posterointerior del antebrazo, justo al interior respecto al cúbito.	1,8	
PUNTOS PA-HSIEN			En el dorso de la mano, en la membrana entre las apófisis distales de los metacarpianos. Existen 4 puntos Pa-Hsien en cada mano. (El punto situado entre el 1 ^o y 2 ^o metacarpianos es el punto Ho Ku, LI 4.)	1,8	Inserción inclinada, dirigida hacia la cabeza.
<i>Para el dolor del anular o del meñique, añadir:</i>					
CORAZON	II 7	Shen Men	Cara cubital de la muñeca, en el borde superior del hueso pisiforme, en depresión.	1,2	
<i>Para el dolor del anular o del mayor, añadir:</i>					
CIRCULACION	C 7	Ta Ling	En el centro del pliegue transversal de la muñeca entre los tendones de los músculos palmar mayor y menor.	0,6	
<i>Para el dolor del pulgar, añadir:</i>					
PULMON	L 7	Lieh Ch`ueh	1 ½ AUM por encima del pliegue transversal de la muñeca, por encima de la apófisis estiloides radial.	1,2	Inserción inclinada, dirigida hacia arriba.
Puntos auriculares					
PUNTO DIGITAL			Cara superior del canal del hélix.		
PUNTO DE LA MUÑECA			En el canal del hélix. A la altura de la cara superior de la fosa triangular.		



MAXILAR

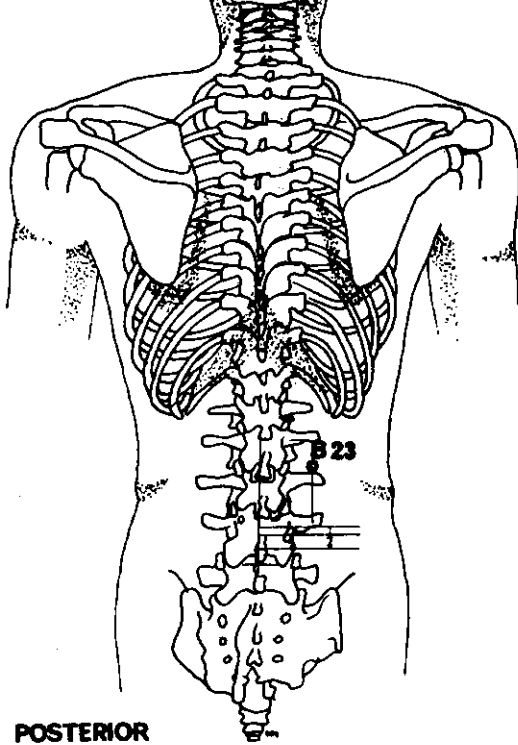
Dolor general

<i>Meridiano</i>	<i>Punto de de ref.</i>	<i>Nombre chino</i>	<i>Posición anatómica</i>	<i>Profund. inserción cm</i>	<i>Nota</i>
INTESTINO GRUESO	LI 4	Ho Ku	Dorso de la mano, en el vértice del ángulo formado por los dos primeros metacarpianos.	2,5	
ESTOMAGO	St 7	Hsia Kuan	Anterior a la apófisis coronoides del maxilar inferior, en la fosa zigomática.	1,8	Cauterización prohibida
VESICULA BILIAR	GB 2	T'ing Hui	Anterior al lóbulo de la oreja, posterior al cóndilo del maxilar inferior.	2,5	

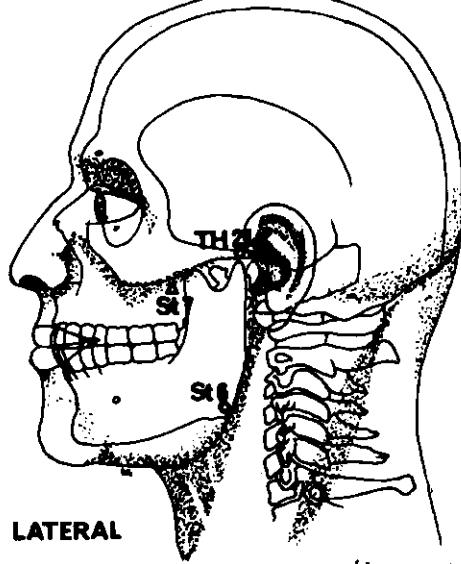
Puntos auriculares

PUNTO DE LA BOCA

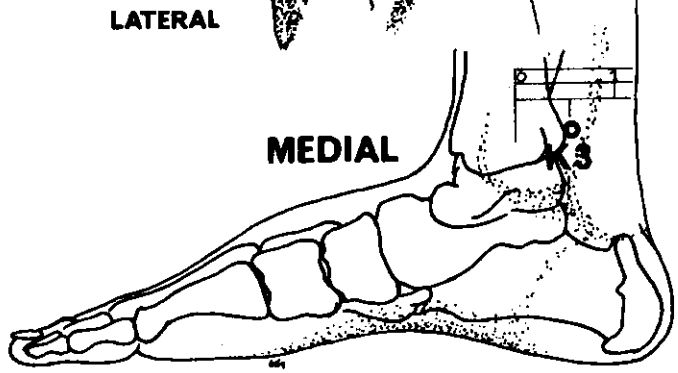
Junto a la pared posterior del conducto auditivo externo.



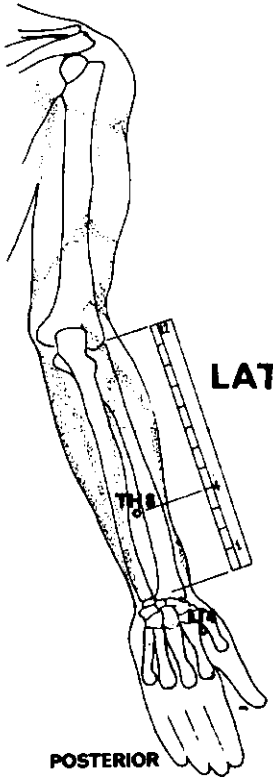
POSTERIOR



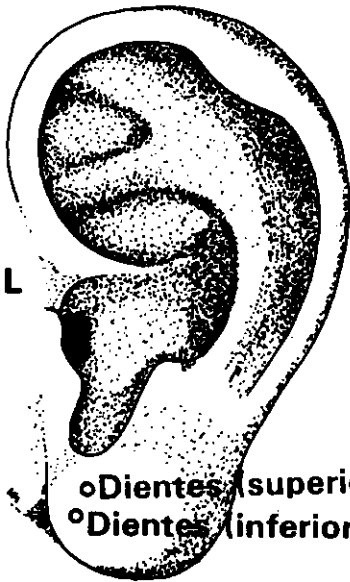
LATERAL



MEDIAL

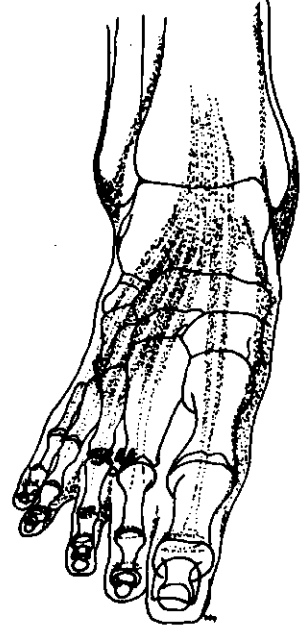


POSTERIOR



LATERAL

oDientes (superior)
oDientes (inferior)



SUPERO - INFERIOR

DOLOR DE MUELAS

Maxilar superior

<i>Meridiano</i>	<i>Punto de ref.</i>	<i>Nombre chino</i>	<i>Posición anatómica</i>	<i>Profund. inserción cm</i>	<i>Nota</i>
INTESTINO GRUESO	LI 4	Ho Ku	Dorso de la mano, en el vértice del ángulo formado por los dos primeros metacarpianos.	2,5	Potente estímulo durante 3-4 minutos.
ESTOMAGO	St 7	Hsia Kuan	Anterior a la apófisis coronoides del maxilar inferior en la fosa zigomática.	1,8	Cauterización prohibida.
TRIPLE CALENTADOR	TH 21	Erh Men	Anterior a la oreja, algo por encima del cóndilo del maxilar inferior.	1,8	Inserción practicada con boca abierta.

Maxilar inferior

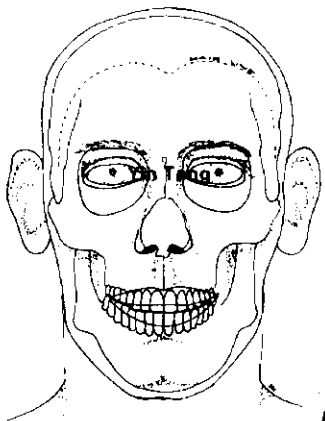
INTESTINO GRUESO	LI 4	Ho Ku	Dorso de la mano, en el vértice del ángulo formado por los dos primeros metacarpianos.	2,5	Potente estímulo durante 3-4 minutos.
ESTOMAGO	St 6	Chia Ch'è	En el ángulo del maxilar, entre las inserciones del m. masetero.	2,5	Inserción dirigida hacia el ángulo de la boca o perpendicular.
TRIPLE CALENTADOR	TH 8	San Yang Lê	Cara posterior del antebrazo, 4 AUM por encima del pliegue de la muñeca, entre radio y cúbito.	1,8	Algunos acupuntores aconsejan la cauterización.

También son útiles para el dolor de muelas:

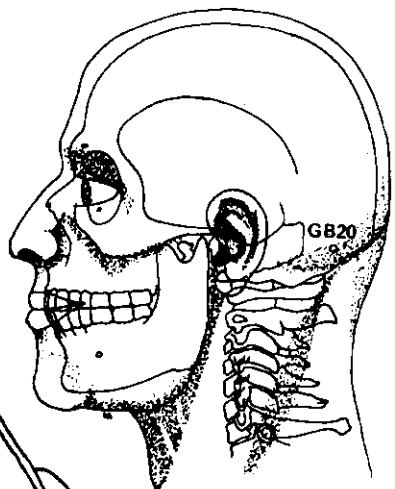
ESTOMAGO	St 44	Nei T'ing	½ AUM por encima del borde de la membrana, entre el 2º y 3º dedos.	1,2	
RIÑON	K 3	T'ai Ch'i	Equidistante entre la punta del maléolo interno y el tendón calcáneo.	1,2	
VEJIGA	B 23	Shen Yü	1 ½ AUM por fuera del borde inferior de la apófisis espinosa de la 2ª vértebra lumbar.	2,5	

Puntos auriculares

PUNTO DE LOS DIENTES (SUPERIOR)	En el lóbulo de la oreja, posterosuperior al punto de los dientes (inferior).
PUNTO DE LOS DIENTES (INFERIOR)	En el lóbulo de la oreja (ver diagrama pág. opuesta).

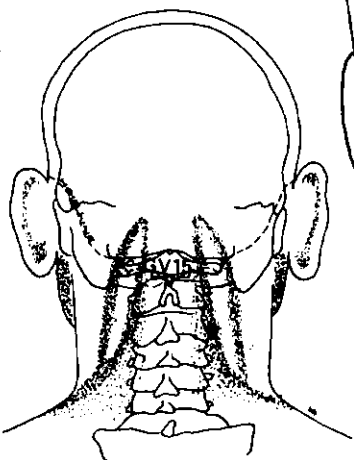
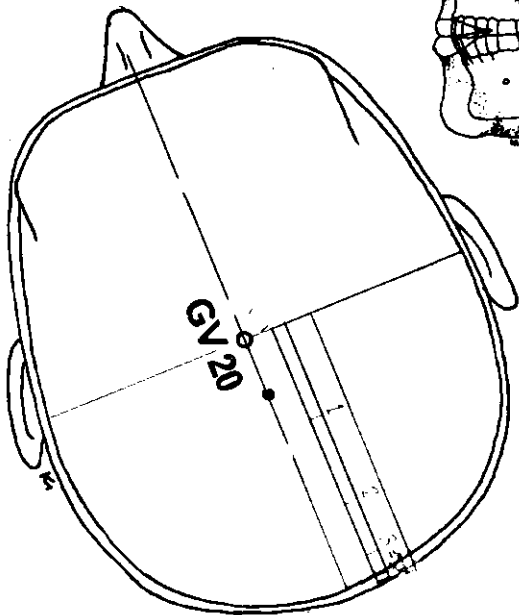


ANTERIOR

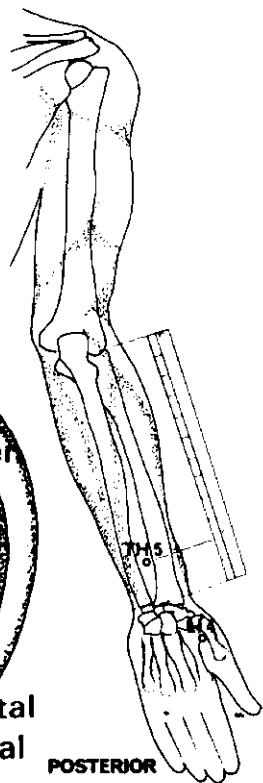


LATERAL

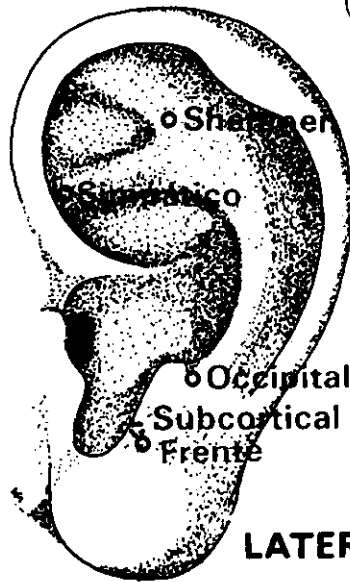
SUPERIOR



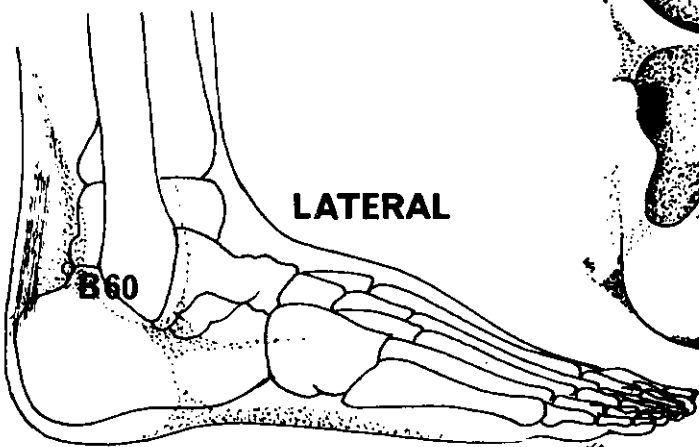
POSTERIOR



POSTERIOR



LATERAL



LATERAL

DOLOR DE CABEZA

General

Los puntos de la cabeza deben ser sometidos a estímulos moderados solamente. Las agujas deben permanecer *in situ* durante 20 minutos por lo menos.

<i>Meridiano</i>	<i>Punto de ref.</i>	<i>Nombre chino</i>	<i>Posición anatómica</i>	<i>Profund. inserción cm</i>	<i>Nota</i>
VASO DEL GOBERNADOR	GV 15	Ya Men	Con la cabeza un poco avanzada, ½ AUM por encima de la línea del cuero cabelludo, entre las apófisis de la 1ª y 2ª vértebras cervicales.	2,5	Inserción lenta, dirigida hacia el maxilar. Dejar la aguja sin manipular.
INTESTINO GRUESO	LI 4	Ho Ku	Dorso de la mano, en el vértice del ángulo formado por los dos primeros metacarpianos.	2,5	
TRIPLE CALENTADOR	TH 5	Wai Kuan	2 AUM por encima del pliegue dorsal de la muñeca, entre radio y cúbito.	1,8	
EXTRA 1		Yin Tang	En la glabella.	1,2	Inserción subcutánea dirigida hacia abajo.
VEJIGA	B 60	Kun Lun	Cara lateral del tobillo, entre el maléolo externo y el tendón de Aquiles; a la altura de la prominencia del maléolo.	1,8	
VESICULA BILIAR	GB 20	Fêng Ch'ih	Entre la depresión por debajo de la protuberancia occipital y la apófisis mastoidea.	2,5	Inserción dirigida hacia la órbita opuesta.
VASO DEL GOBERNADOR	GV 20	Pai Hui	En la línea medial del cráneo, 7 AUM por encima de la línea posterior del cuero cabelludo.	0,6	Inserción dirigida hacia atrás.

Puntos auriculares

PUNTO OCCIPITAL

Posterior y por encima de la cara lateral del antitrago.

PUNTO DE LA FRENTE

Anterior y por debajo de la cara lateral del antitrago.

PUNTO DEL NERVI0 SIMPATICO

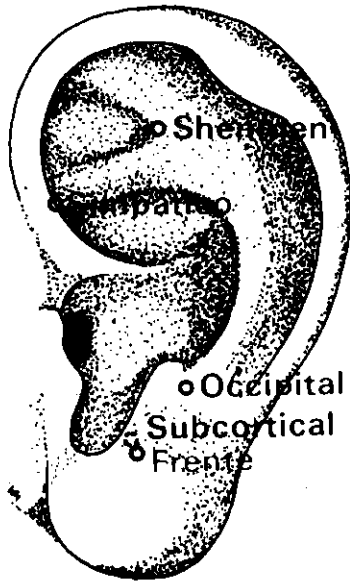
En la fosa triangular, en la unión de la raíz del antehélix y del borde medial del hélix.

PUNTO SHENMEN DE LA OREJA

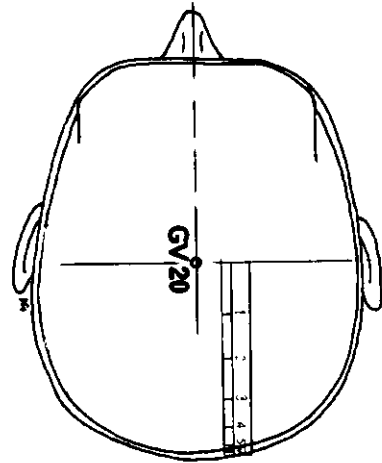
Angulo inferior del punto de bifurcación del antehélix.

PUNTO SUBCORTICAL

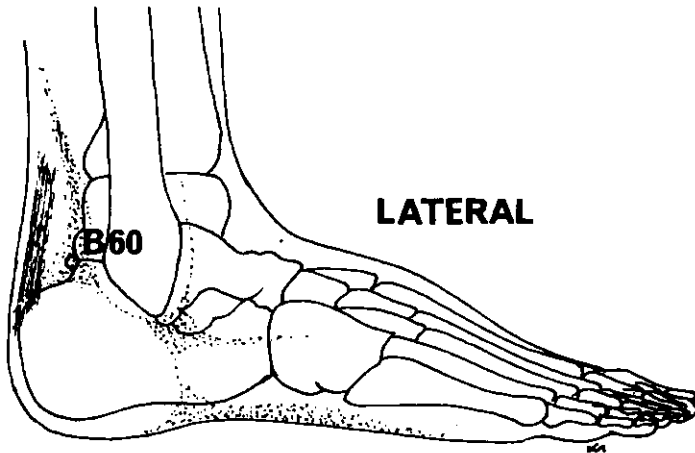
Pared interna del antitrago.



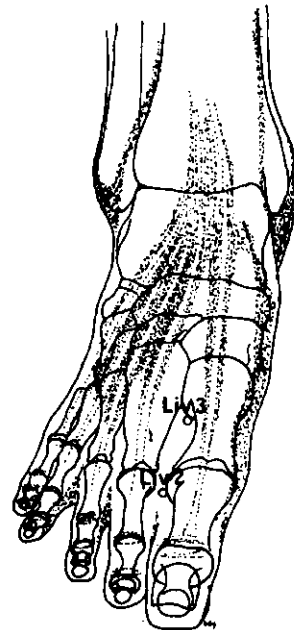
LATERAL



SUPERIOR



LATERAL



SUPERO-INFERIOR

DOLOR DE CABEZA

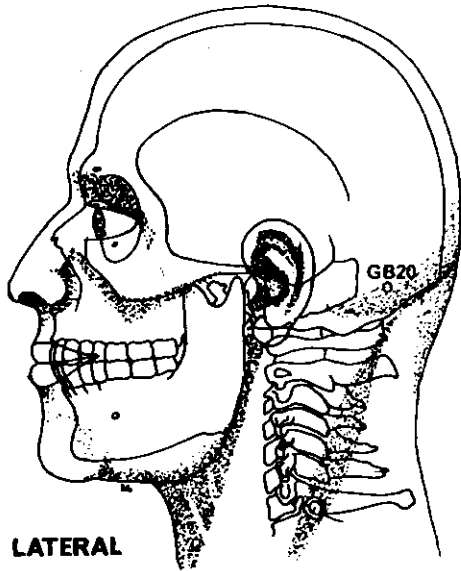
Cefalea

Los puntos de la cabeza deben ser sometidos a estímulos moderados, solamente. Las agujas pueden permanecer *in situ* hasta un máximo de 20 minutos.

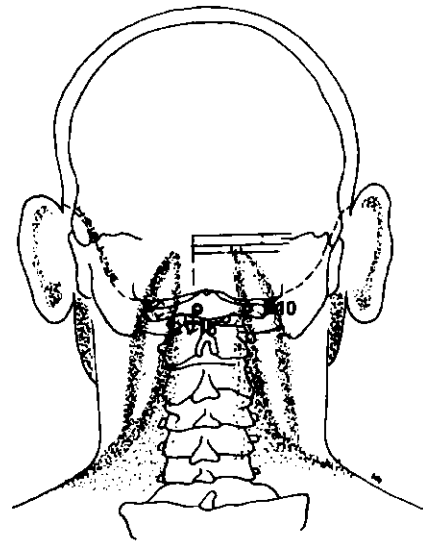
<i>Meridiano</i>	<i>Punto de ref.</i>	<i>Nombre chino</i>	<i>Posición anatómica</i>	<i>Profund. inserción cm</i>	<i>Nota</i>
VASO DEL GOBERNADOR	GV 20	Pai Hui	En la línea medial del cráneo, 7 AUM por encima de la línea posterior del cuero cabelludo, equidistante entre las puntas de las orejas.	0,6	Inserción dirigida hacia atrás.
VEJIGA	B 60	Kun Lun	Cara lateral del tobillo, entre el maléolo externo y el tendón de Aquiles; a la altura de la prominencia del maléolo.	1,8	
HIGADO	Liv 2	Hsing Chien	½ AUM por encima del borde de la membrana, entre el 1 ^{er} y 2 ^o dedos.	0,6	
HIGADO	Liv 3	T'ai Ch'ung	Dorso del pie, a la convergencia del 1 ^{er} y 2 ^o metatarsianos.	0,6	

Puntos auriculares

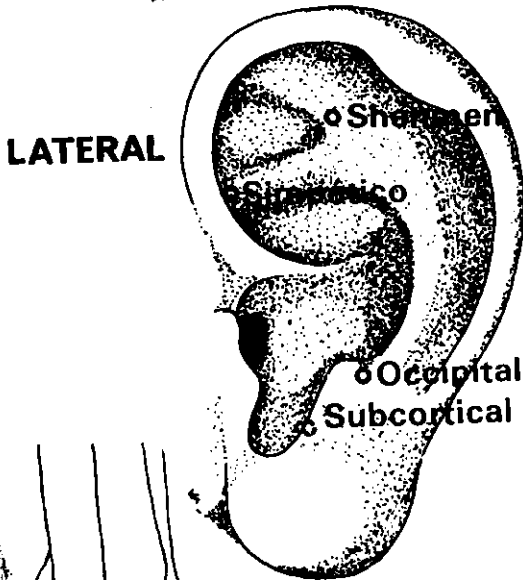
PUNTO OCCIPITAL	Posterior y por encima de la cara lateral del antitrago.
PUNTO DE LA FRENTE	Posterior y por debajo de la cara lateral del antitrago.
PUNTO DEL NERVI0 SIMPATIC0	En la fosa triangular, en la unión de la raíz del antehélix.
PUNTO SUBCORTICAL	Pared interna del antitrago.
PUNTO SHENMEN DE LA OREJA	Angulo inferior del punto de bifurcación del antehélix.



LATERAL

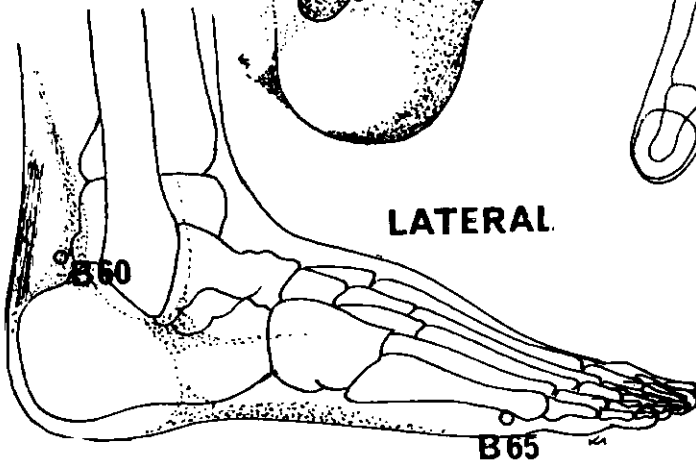
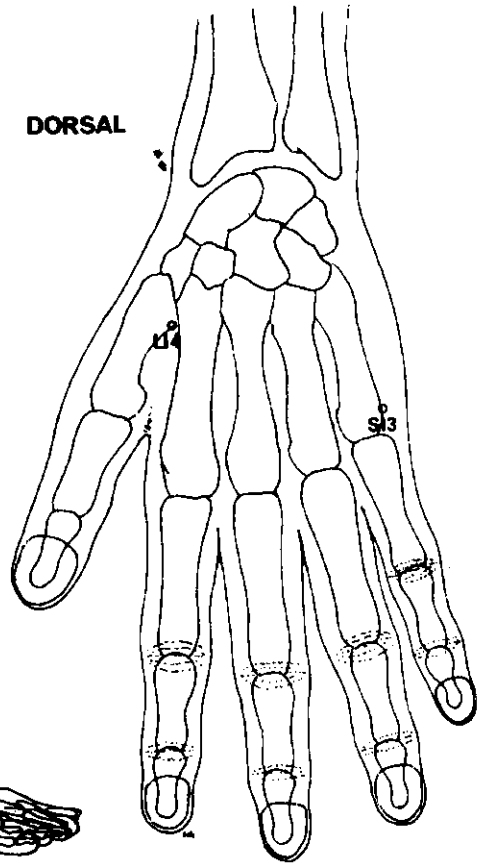


POSTERIOR



LATERAL

DORSAL



LATERAL

DOLOR DE CABEZA

Occipital

Los puntos de la cabeza deben ser sometidos a estímulos moderados solamente. Las agujas pueden permanecer *in situ* hasta un máximo de 20 minutos.

<i>Meridiano</i>	<i>Punto de ref.</i>	<i>Nombre chino</i>	<i>Posición anatómica</i>	<i>Profund. inserción cm</i>	<i>Nota</i>
VESICULA BILIAR	GB 20	Fêng Ch'ih	Entre la depresión por debajo de la protuberancia occipital y la apófisis mastoidea.	2.5	Inserción dirigida hacia la órbita opuesta.
VASO DEL GOBERNADOR	GV 15	Yan Men	Con la cabeza un poco avanzada, ½ AUM por encima de la línea del cuero cabelludo, entre las apófisis de la 1 ^a y 2 ^a vértebras cervicales.	2.5	Inserción lenta dirigida hacia el maxilar. Dejar la aguja sin manipular.
VEJIGA	B 10	T'ien Chu	Detrás del cuello, 1 ½ AUM por fuera de la línea medial, a la altura del espacio intervertebral de la 1 ^a y 2 ^a vértebras cervicales.	1.8	
VEJIGA	B 60	Kun Lun	Cara lateral del tobillo, entre el maléolo externo y el tendón de Aquiles; a la altura de la prominencia del maléolo.	1.8	
INTESTINO GRUESO	LI 4	Ho Ku	Dorso de la mano, en el vértice del ángulo formado por el 1 ^{er} y 2 ^o metacarpianos.	2.5	
INTESTINO DELGADO	SI 3	Hou Ch'i	Justo por encima de la articulación metacarpofalángica del meñique.	0.6	
VEJIGA	B 65	Shu Ku	Cara externa del pie, por detrás de la articulación metatarsofalángica del 5 ^o dedo.	0.6	

Puntos auriculares

PUNTO OCCIPITAL

Posterior y por encima de la cara lateral del antitrago.

PUNTO DEL NERVIIO SIMPATICO

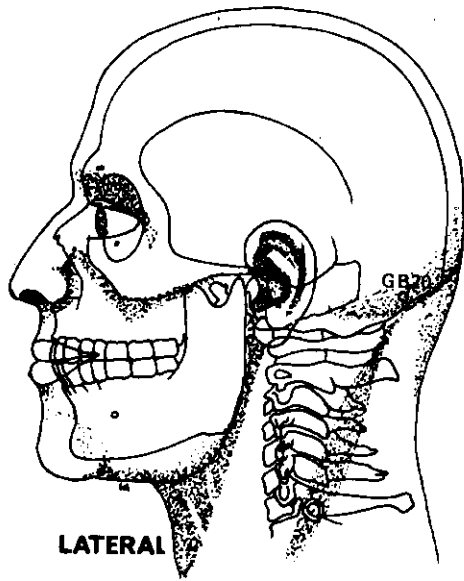
En la fosa triangular, en la unión de la raíz del antehélix y del borde medial del hélix.

PUNTO SHENMEN DE LA OREJA

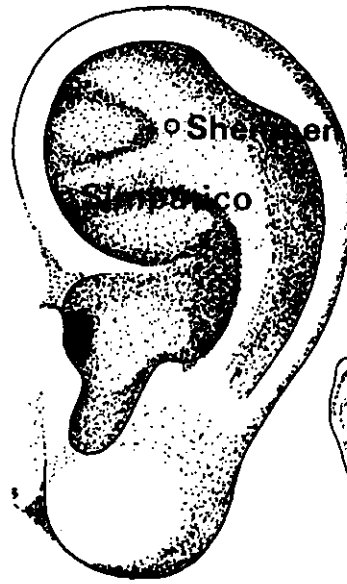
Angulo inferior del punto de bifurcación del antehélix.

PUNTO SUBCORTICAL

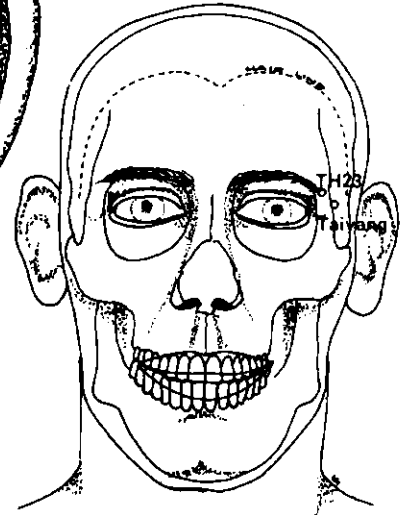
Pared interna del antitrago.



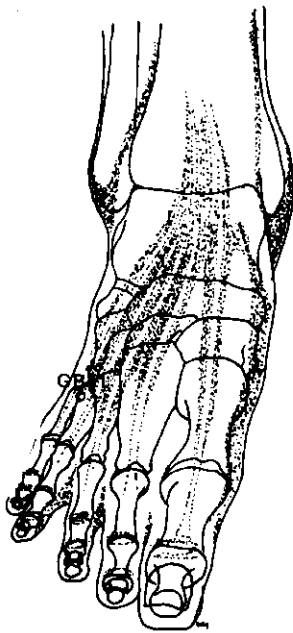
LATERAL



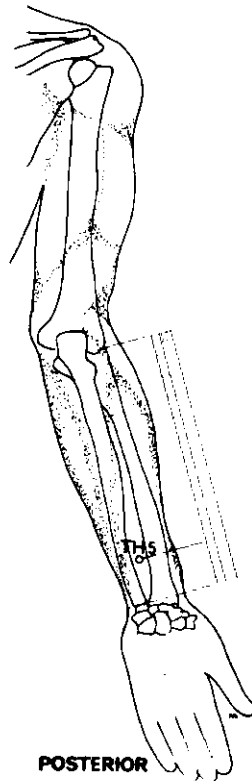
LATERAL



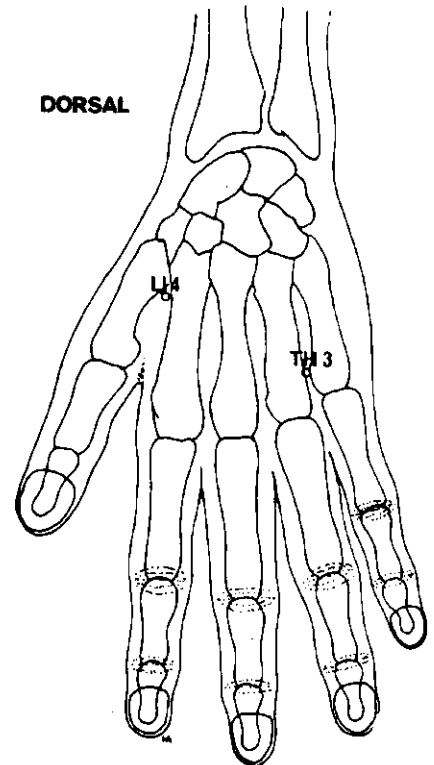
ANTERIOR



SUPERO-INFERIOR



POSTERIOR



DORSAL

DOLOR DE CABEZA

Temporal

Los puntos de la cabeza deben ser sometidos a estímulos moderados, solamente. Las agujas pueden permanecer *in situ* hasta un máximo de 20 minutos.

<i>Meridiano</i>	<i>Punto de ref.</i>	<i>Nombre chino</i>	<i>Posición anatómica</i>	<i>Profund. inserción cm</i>	<i>Nota</i>
INTESTINO GRUESO	LI 4	Ho Ku	Dorso de la mano, en vértice del ángulo formado por los dos primeros metacarpianos.	2,5	
TRIPLE CALENTADOR	TH 23	Ssu Chu K'ung	Borde externo de la ceja.	1,2	Inserción horizontal dirigida hacia atrás.
TRIPLE CALENTADOR	TH 5	Wai Kuan	2 AUM por encima del pliegue dorsal de la muñeca, entre radio y cúbito.	1,8	
EXTRA 2		Tayang	En depresión 1 AUM por detrás del punto equidistante entre el extremo lateral de la ceja y el borde palpebral temporal.	1,2 o 2,5	Inserción perpendicular o inclinada dirigida hacia abajo.
VESICULA BILIAR	GB 20	Fêng Ch'ih	Entre la depresión debajo de la protuberancia occipital y la apófisis mastoides.	2,5	Inserción dirigida hacia la órbita opuesta. No exceder la profundidad indicada.
VESICULA BILIAR	GB 41	(Tsu) Lin Ch'ih	En la depresión debajo de la unión del 4º y 5º metatarsianos.	1,8	
TRIPLE CALENTADOR	TH 3	Ch'ung Chu	Dorso de la mano. Por encima y entre las cabezas del 4º y 5º metacarpianos.	1,2	

Puntos auriculares

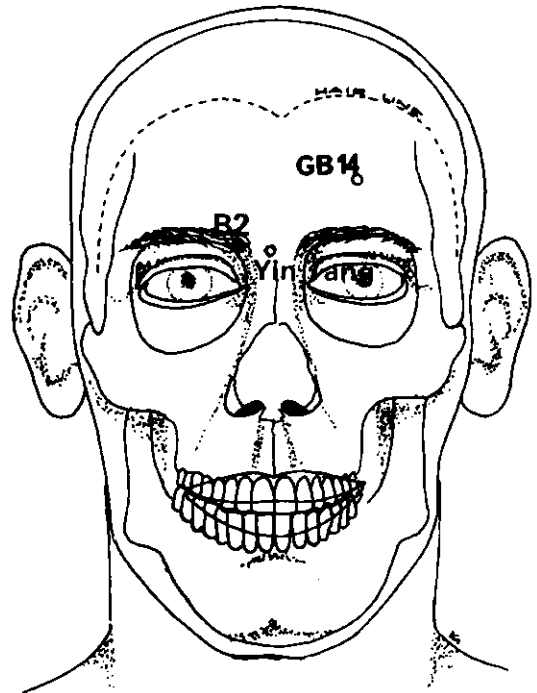
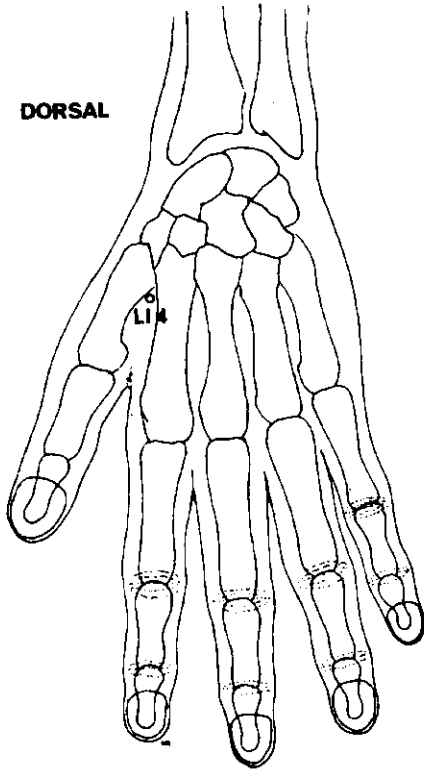
PUNTO DEL NERVIOS SIMPATICO

En la fosa triangular, en unión de la raíz del antehélix y del borde medial del hélix.

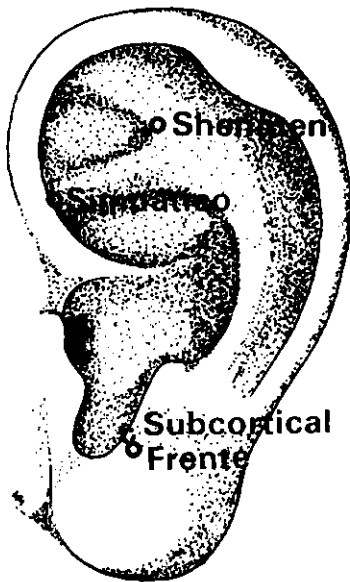
PUNTO SHENMEN DE LA OREJA

Angulo inferior del punto de bifurcación del antehélix.

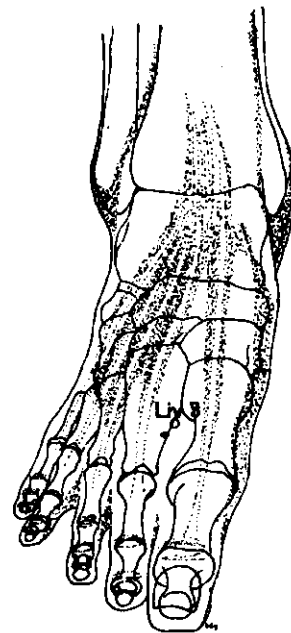
DORSAL



ANTERIOR



LATERAL



SUPERO-INFERIOR

DOLOR DE CABEZA

Frontal

Los puntos de la cabeza deben ser sometidos a estímulos moderados, solamente. Las agujas pueden permanecer *in situ* hasta un máximo de 20 minutos.

<i>Meridiano</i>	<i>Punto de ref.</i>	<i>Nombre chino</i>	<i>Posición anatómica</i>	<i>Profund. inserción cm</i>	<i>Nota</i>
EXTRA 1		Yin Tang	En la glabella.	1,2	Inserción subcutánea, dirigida hacia abajo.
VESICULA BILIAR	GB 14	Yang Pai	En la frente, 1 AUM por encima de la ceja, a la vertical de la pupila.	1,2	Inserción horizontal, hacia abajo.
INTESTINO GRUESO	LI 4	Ho Ku	Dorso de la mano, en el vértice del ángulo formado por los dos primeros metacarpianos.	2,5	
VEJIGA	B 2	Ts'uan Chu	Borde interno de la ceja.	0,6	
HIGADO	Liv 3	T'ai Ch'ung	Dorso del pie, a la convergencia del 1 ^{er} y 2 ^o metatarsianos, por encima del borde de la membrana.	1,8	Inserción dirigida hacia arriba.

Puntos auriculares

PUNTO DE LA FRENTE

Anterior y por debajo de la cara lateral del antitrago.

PUNTO DEL NERVI0 SIMPATICO

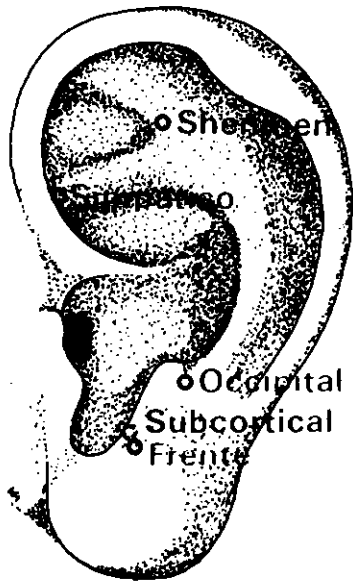
En la fosa triangular, en la unión de la raíz del antehélix.

PUNTO SUBCORTICAL

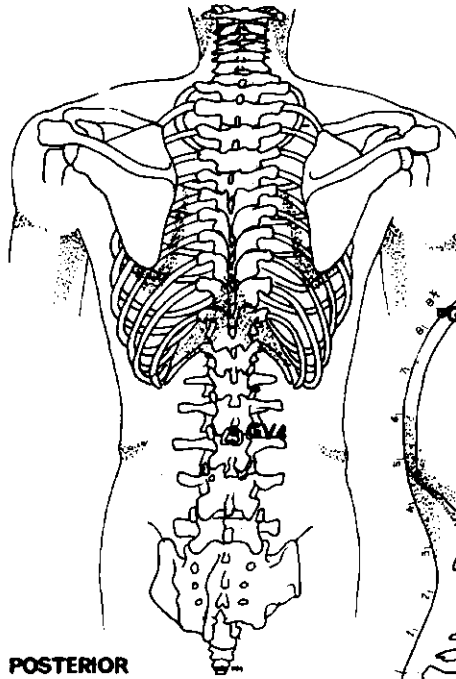
Pared interna del antitrago.

PUNTO SHENMEN DE LA OREJA

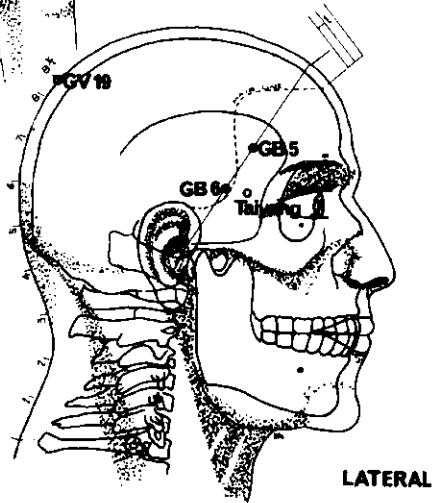
Ángulo inferior del punto de bifurcación del antehélix.



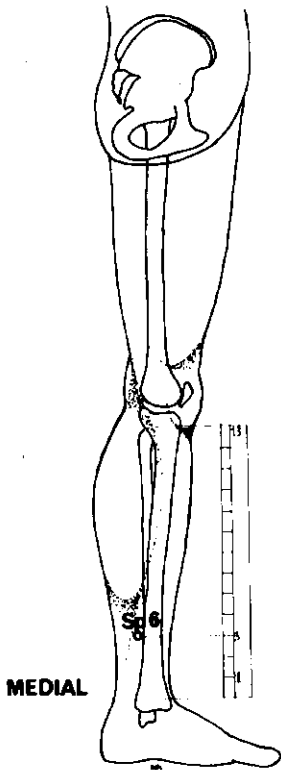
LATERAL



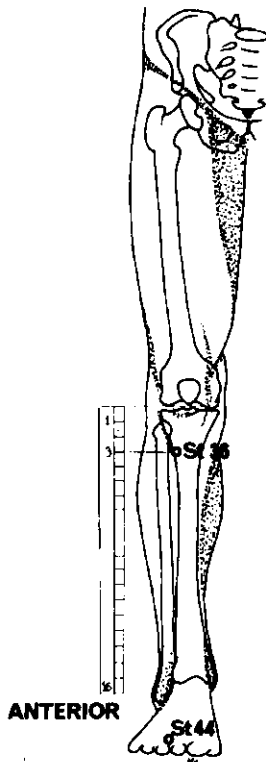
POSTERIOR



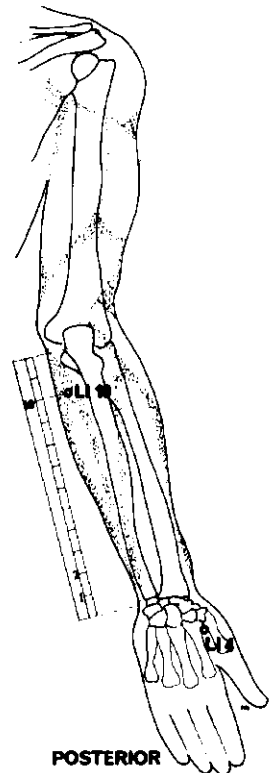
LATERAL



MEDIAL



ANTERIOR



POSTERIOR

DOLOR DE CABEZA

Jaqueca

<i>Meridiano</i>	<i>Punto de ref.</i>	<i>Nombre chino</i>	<i>Posición anatómica</i>	<i>Profund. inserción cm</i>	<i>Nota</i>
VESICULA BILIAR	GB 5	Hsüan Lu	En la sien. 1 ½ AUM por encima de la línea anterior del cuero cabelludo.	0,6	
VESICULA BILIAR	GB 6	Hsüan Li	1 AUM por debajo de GB 5, sobre la misma línea.	0,6	
INTESTINO GRUESO	LI 4	Ho Ku	Dorso de la mano, en el vértice del ángulo formado por los dos primeros metacarpianos.	2,5	
INTESTINO GRUESO	LI 10	(Shou) San Li	Cara dorsal del antebrazo, 2 AUM por debajo del extremo radial de la flexura del codo.	2,5	
ESTOMAGO	St 36	(Tsu) San Li	Cara anterior de la pierna, entre el m. tibial anterior y la tibia, 3 AUM por debajo del pliegue de la rodilla.	3,1	
ESTOMAGO	St 44	Nei T'ing	Dorso del pie, entre el 2º y 3º dedos, ½ AUM por encima del borde de la membrana.	0,6	
BAZO	Sp 6	San Yin Chiao	3 AUM ¹ por encima de la punta del maléolo interno.	2,5	
VASO DEL GOBERNADOR	GV 4	Ming Men	En la línea medial, entre las apófisis espinosas de la 2ª y 3ª vértebras lumbares.	2,5	Inserción dirigida hacia arriba.
VASO DEL GOBERNADOR	GV 19	Hou Ting	En la línea medial, 8 ½ AUM por encima del borde inferior de la apófisis espinosa de la 7ª vértebra cervical.	1,8	Inserción inclinada.
EXTRA 2		Taiyang	En depresión 1 AUM por detrás del punto equidistante entre el extremo lateral de la ceja y el borde palpebral temporal.	1,2	

Puntos auriculares

PUNTO OCCIPITAL

Posterior, y por encima de la cara lateral del antitrago.

PUNTO DE LA FRENTE

Anterior y por debajo de la cara lateral del antitrago.

PUNTO DEL NERVIOSIMPATICO

En la fosa triangular, en unión de la raíz del antehélix y del borde medial del hélix.

PUNTO SHENMEN DE LA OREJA

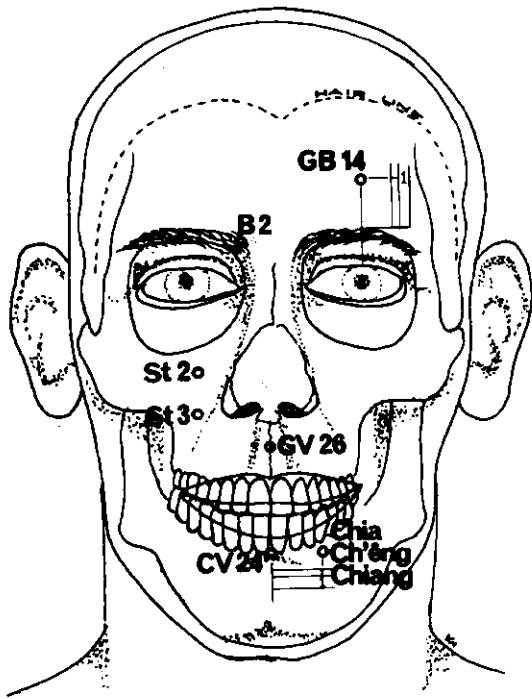
Angulo inferior del punto de bifurcación del antehélix.

PUNTO SUBCORTICAL

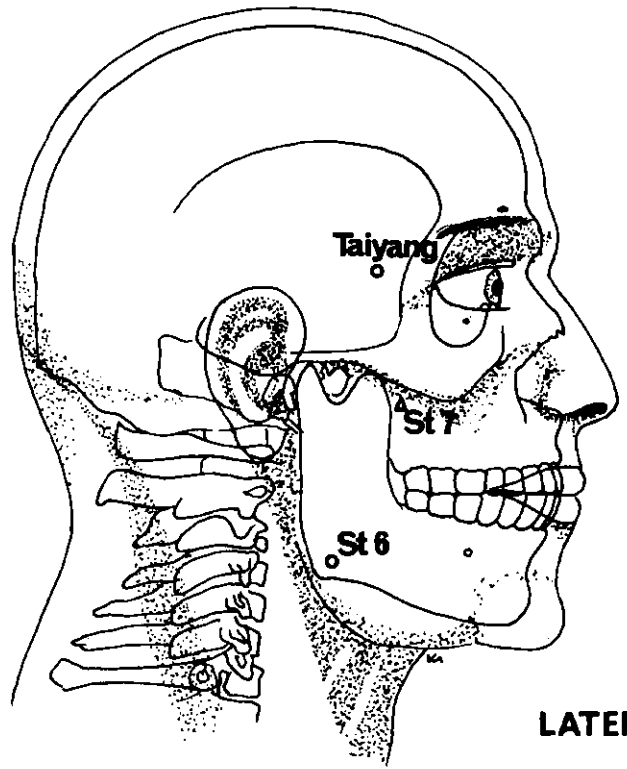
Pared interna del antitrago.

¹ Algunos acupuntadores occidentales lo sitúan a 4 AUM.

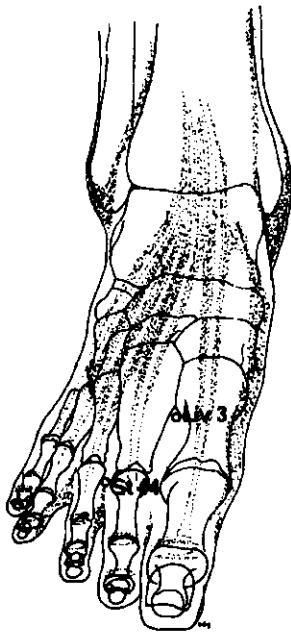
(Continúa en la página 111)



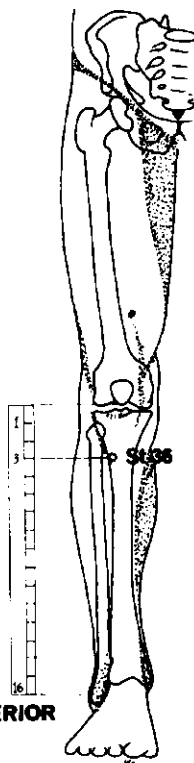
ANTERIOR



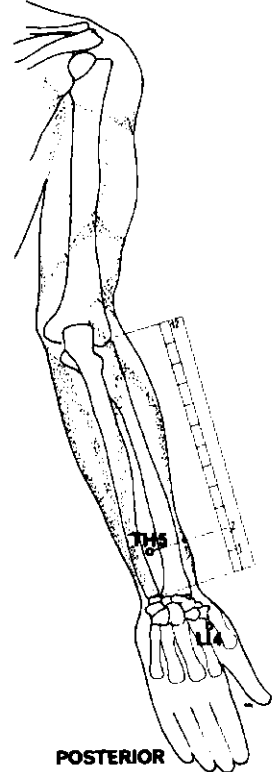
LATERAL



SUPERO-INFERIOR



ANTERIOR



POSTERIOR

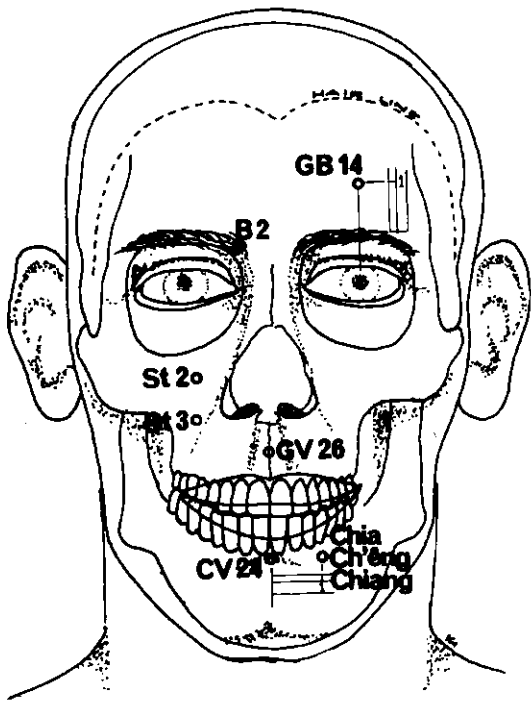
NEURALGIA DEL TRIGEMINO

Los puntos distantes deben ser tratados enérgicamente mientras que el estímulo de los puntos locales será atenuado. Las agujas deben permanecer *in situ* hasta un máximo de 40 minutos y ser sometidas a manipulaciones periódicas. Los puntos distantes deben escogerse de acuerdo con el transcurso de los meridianos. Escoger 3 a 4 puntos por tratamiento.

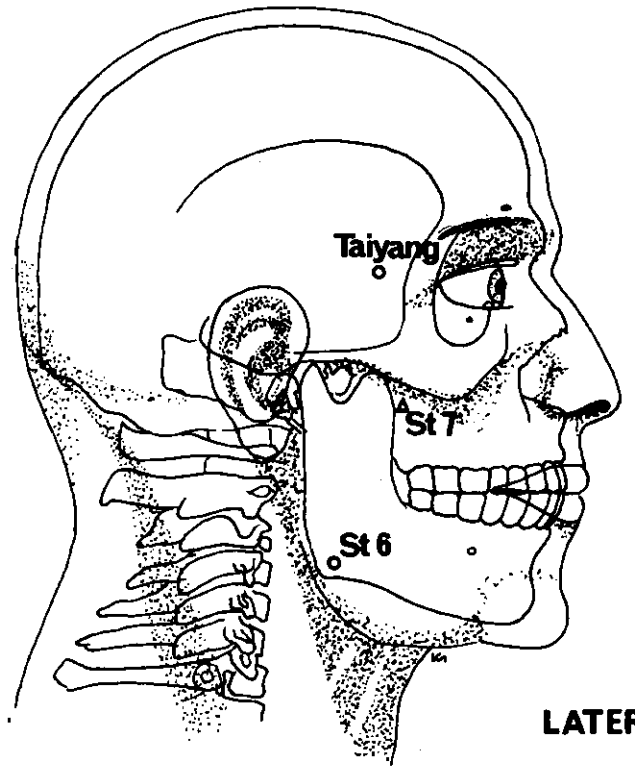
Rama oftálmica (primera)

<i>Meridiano</i>	<i>Punto de ref.</i>	<i>Nombre chino</i>	<i>Posición anatómica</i>	<i>Profund. inserción cm.</i>	<i>Nota</i>
VESICULA BILIAR	GB 14	Yang Pai	En la frente, 1 AUM por encima de la ceja, a la vertical de la pupila.	1,2	Inserción horizontal, dirigida hacia abajo.
VEJIGA	B 2	Tsuan Chu	Borde interno de la ceja.	0,6 1,2	Inserción hacia abajo o ladeada.
TRIPLE CALENTADOR	TH 5	Wai Kuan	Cara posterior del antebrazo, 2 AUM por encima del pliegue dorsal de la muñeca, entre radio y cúbito.	1,8	
EXTRA 2		Taiyang	En depresión 1 AUM por detrás del punto equidistante entre el extremo lateral de la ceja y el borde palpebral temporal.	1,2 o 2,5	Inserción perpendicular o inclinada hacia abajo.
ESTOMAGO	St 2	Ssu Pai	En agujero infraorbitario, $\frac{3}{4}$ AUM por debajo del borde orbitario inferior.	0,6	
ESTOMAGO	St 7	Hsia Kuan	Anterior a la apófisis coronoides del maxilar inferior, en la fosa zigomática.	1,8	Cauterización prohibida.
EXTRA 5		Chia Ch'eng Chiang	1 AUM al exterior de la depresión entre la barbilla y el labio inferior.	0,6	
ESTOMAGO	St 44	Nei T'ing	$\frac{1}{2}$ AUM por encima del borde de la membrana entre el 2 ^o y 3 ^{er} dedos.	1,2	Inserción dirigida hacia arriba.
HIGADO	Liv 3	T'ai Ch'ung	Dorso del pie, a la convergencia del 1 ^{er} y 2 ^o metatarsianos.	1,8	Inserción hacia arriba.
ESTOMAGO	St 36	(Tsu) San Li	Cara anterior de la pierna, entre el m. tibial anterior y la tibia, 3 AUM por debajo del pliegue de la rodilla.	2,5-3,8	
INTESTINO GRUESO	LI 4	Ho Ku	Dorso de la mano, en el vértice del ángulo formado por los dos primeros metacarpianos.	2,5	

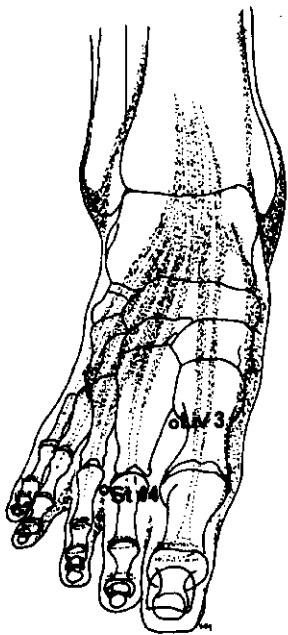
(Continúa en la página 113)



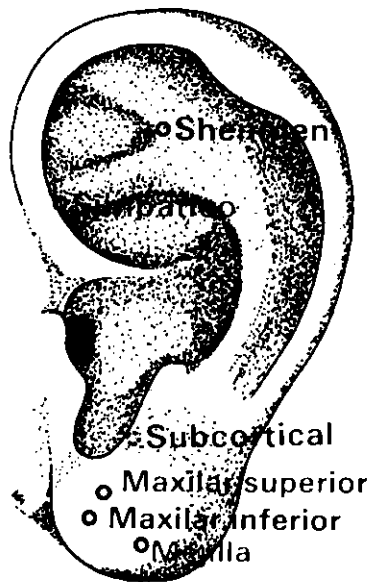
ANTERIOR



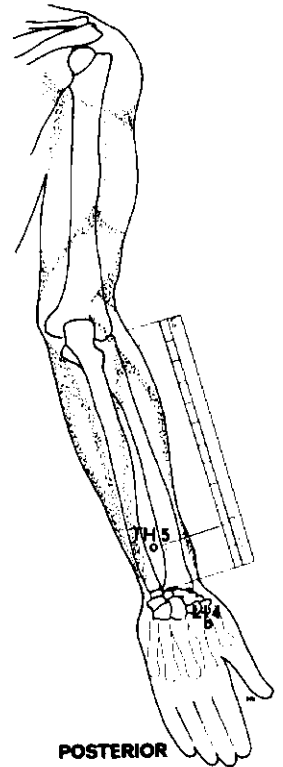
LATERAL



SUPERO-INFERIOR



LATERAL



POSTERIOR

Rama del maxilar superior (segunda)

<i>Meridiano</i>	<i>Punto de ref.</i>	<i>Nombre chino</i>	<i>Posición anatómica</i>	<i>Profund. inserción cm</i>	<i>Nota</i>
ESTOMAGO	St 2	Ssu Pai	En el agujero infraorbitario, $\frac{1}{4}$ AUM por debajo del borde.	0,6	

NEURALGIA DEL TRIGEMINO (continuación)

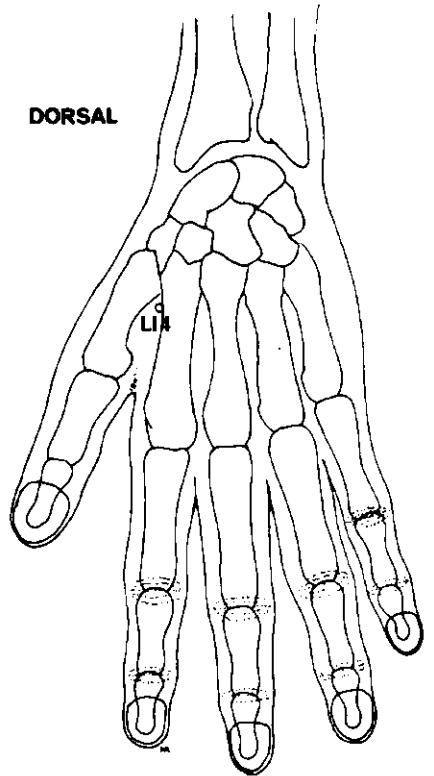
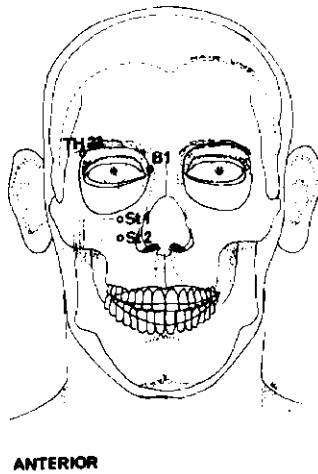
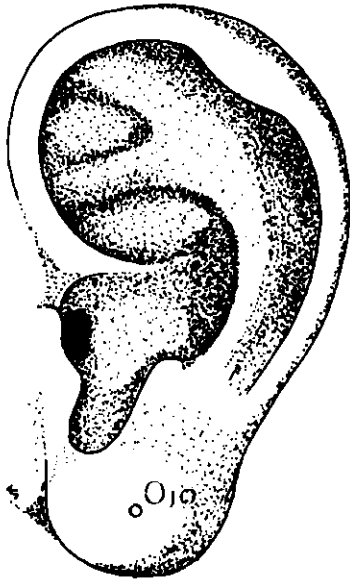
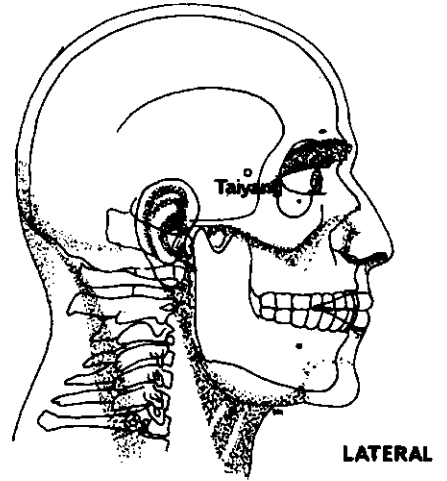
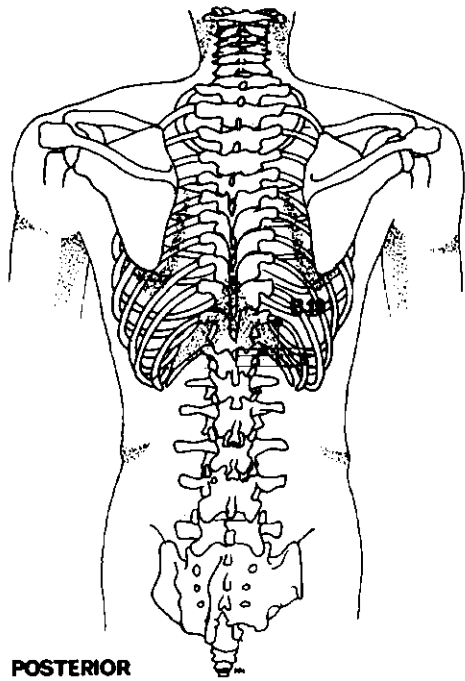
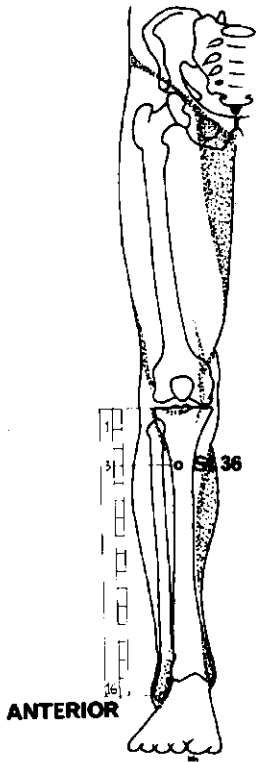
VASO DEL GOBERNADOR	GV 26	Shui Kou	En la línea medial de la cara, debajo de la nariz, en el centro del surco subnasal.	0,6	
INTESTINO GRUESO	LI 4	Ho Ku	Dorso de la mano, en el vértice del ángulo formado por los dos primeros metacarpianos.	2,5	
ESTOMAGO	St 3	Chü Liao	Justo por debajo de St 2, a la altura del borde inferior del ala de la nariz.	1,2	
ESTOMAGO	St 44	Nei T'ing	$\frac{1}{2}$ AUM por encima del borde de la membrana entre el 2º y 3º dedos.	1,2	Inserción dirigida hacia arriba.

Rama del maxilar inferior (tercera)

ESTOMAGO	St 7	Hsia Kuan	Anterior a la apófisis coronoides del maxilar inferior, en la fosa zigomática.	1,8	Cauterización prohibida.
EXTRA 5		Chia Ch'èng Chiang	1 AUM al exterior de la depresión entre la barbilla y el labio inferior.	0,6	
ESTOMAGO	St 6	Chia Ch'è	En el ángulo del maxilar, entre las inserciones del m. masetero.	2,5 o 0,6	Inserción hacia el ángulo de la boca o perpendicular.
VASO DE CONCEPCION	CV 24	Ch'èng Chiang	En la línea medial de la cara, en la depresión entre la barbilla y el labio inferior.	0,6	
ESTOMAGO	St 44	Nei T'ing	$\frac{1}{2}$ AUM por encima del borde de la membrana, entre el 2º y 3º metatarsianos.	1,2	Inserción dirigida hacia arriba.

Puntos auriculares

PUNTO DEL NERVIO SIMPATICO		En la fosa triangular, en unión de la raíz del antehélix y del borde medial del hélix.
PUNTO SHENMEN DE LA OREJA		Angulo inferior del punto de bifurcación del antehélix.
PUNTO SUBCORTICAL		Pared interna del antitrago.
PUNTO DE LA MEJILLA		En el área centroinferior del lóbulo.
PUNTO DEL MAXILAR INFERIOR		En el área centrosuperior del lóbulo.
PUNTO DEL MAXILAR SUPERIOR		En el área central del lóbulo.



DOLOR OCULAR

Los puntos de la cercanía inmediata del ojo deben ser tratados con el máximo cuidado en cuanto se refiere a la localización y profundidad de la inserción. El estímulo ejercido a través de la manipulación de la aguja inserta debe ser muy atenuado.

Conjuntivitis

<i>Meridiano</i>	<i>Punto de ref.</i>	<i>Nombre chino</i>	<i>Posición anatómica</i>	<i>Profund. inserción cm</i>	<i>Nota</i>
VEJIGA	B 1	Ching Ming	Justo por fuera y encima del borde palpebral interno.	0,4	Inserción muy superficial, sin rotación.
INTESTINO GRUESO	LI 4	Ho Ku	Dorso de la mano, en el vértice del ángulo formado por los dos primeros metacarpianos.	2,5	
EXTRA 2		Taiyang	En depresión 1 AUM por detrás del punto equidistante entre el extremo lateral de la ceja y el borde palpebral temporal.	1,2 o 2,5	Inserción perpendicular o dirigida hacia abajo.
<i>O</i>					
TRIPLE CA- LENTADOR	TH 23	Ssu Chu K'ung	Borde externo de la ceja.	1,8	Inserción horizontal dirigida hacia atrás.
ESTOMAGO	St 1	Ch'eng Ch'i	Con el paciente mirando hacia arriba, a la vertical de la pupila, por debajo del borde orbitario inferior.	0,4	Inserción perpendicular.

Puntos auriculares

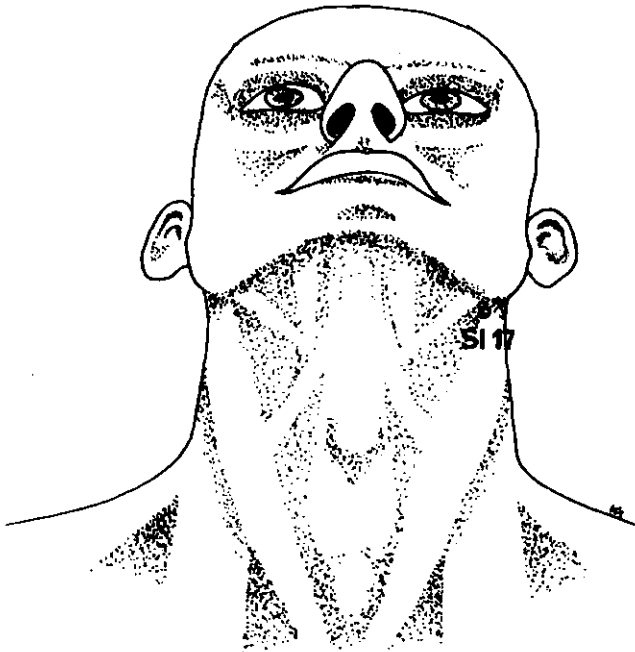
PUNTO DEL OJO Centro del lóbulo.

Neuralgia interesando el ojo

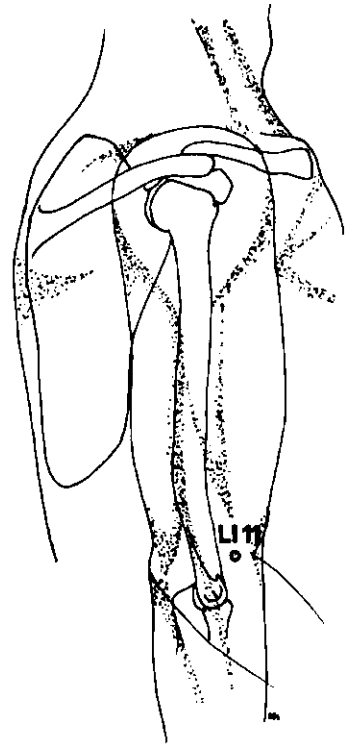
VEJIGA	B 19	Tan Yü	1 ½ AUM por fuera del borde inferior de la apófisis espinosa la 10ª vértebra torácica.	0,6	
ESTOMAGO	St 2	Ssu Pai	En el agujero infraorbitario, ¼ AUM por debajo del borde orbitario inferior.	0,6 o 2,5	Inserción perpendicular u horizontal, dirigida hacia abajo.

Para todas las afecciones oculares dolorosas, añadir:

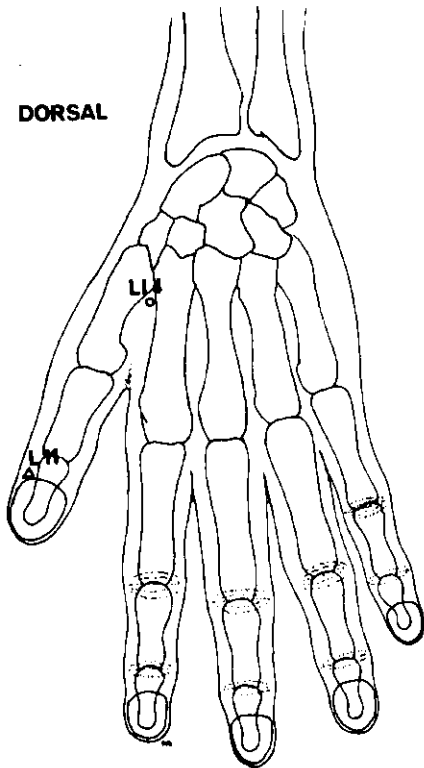
ESTOMAGO	St 36	(Tsu) San Li	3 AUM por debajo del pliegue de la rodilla, ½ AUM por fuera de la cresta de la tibia.	2,5	
----------	-------	--------------	---	-----	--



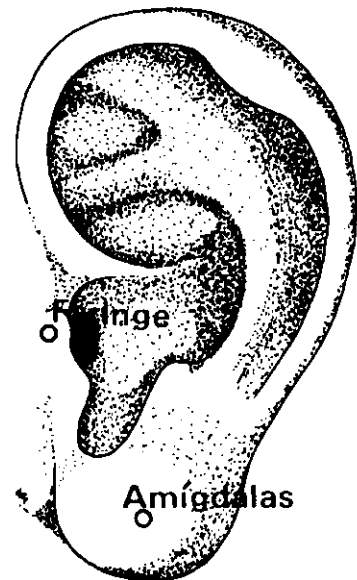
ANTERIOR



LATERAL



DORSAL



LATERAL

DOLOR DE GARGANTA

Amigdalitis, faringitis, etc.

<i>Meridiano</i>	<i>Punto de ref.</i>	<i>Nombre chino</i>	<i>Posición anatómica</i>	<i>Profund. inserción cm</i>	<i>Nota</i>
INTESTINO DELGADO	SI 17	T'ien Yung	Justo por debajo y detrás del ángulo del maxilar, en el borde anterior del m. esternocleidomastoideo.	2,5	
INTESTINO GRUESO	LI 4	Ho Ku	Dorso de la mano, en el vértice del ángulo formado por el 1 ^{er} y 2 ^o metacarpianos.	2,5	
PULMON	L 11	Shao Shang	Cara radial del pulgar, justo por detrás de la raíz de la uña.	0,25	Inserción dirigida hacia arriba. Cauterización prohibida.
INTESTINO GRUESO	LI 11	Ch'ü Ch'ih	Borde lateral del pliegue del codo; entre el epicóndilo lateral y el borde de la flexura del codo.	2,5	

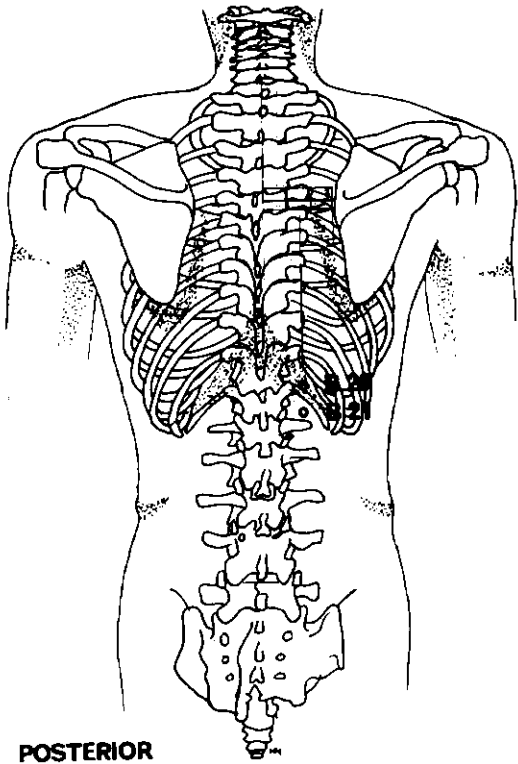
Puntos auriculares

PUNTO DE LA FARINGE

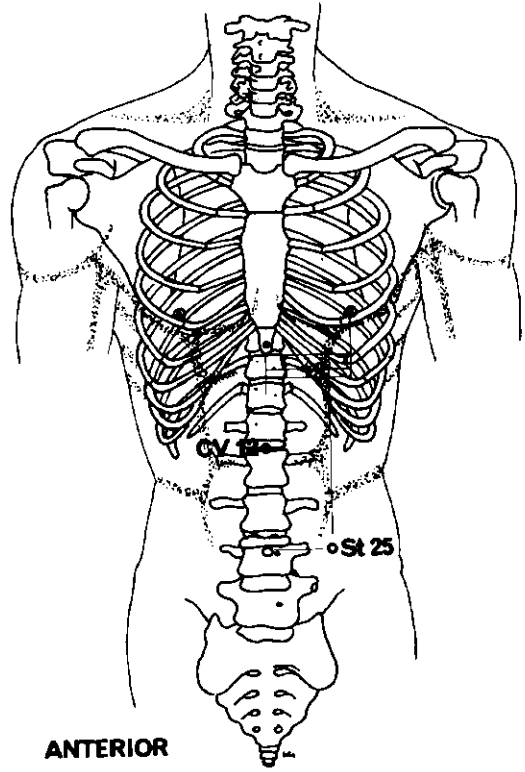
Frente el canal externo, en la cara superomedial del trago.

PUNTO DE LAS AMIGDALAS

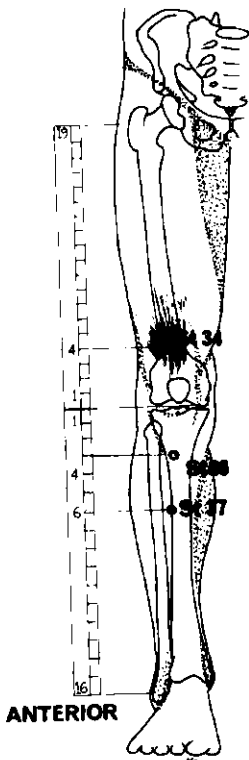
En el centro de la parte inferior del lóbulo.



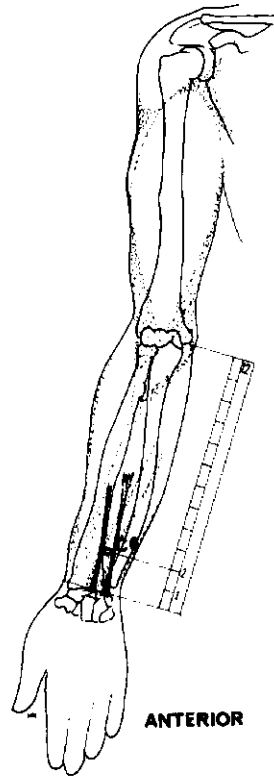
POSTERIOR



ANTERIOR



ANTERIOR



ANTERIOR

DOLOR ABDOMINAL

Estos puntos surten un efecto regulador y disminuyen el dolor y malestar abdominales. En el tratamiento de la úlcera péptica, los puntos St 36 (Tsu) San Li y Vaso de la Concepción 12 Chung Kuan suprimen el dolor al tiempo que disminuyen la actividad secretoria del estómago y reducen el nivel de pepsina.¹

Enfermedades gastrointestinales

<i>Meridiano</i>	<i>Punto de ref.</i>	<i>Nombre chino</i>	<i>Posición anatómica</i>	<i>Profund. inserción cm</i>	<i>Nota</i>
ESTOMAGO	St 36	(Tsu) San Li	Cara interna de la pierna, entre el m. tibial anterior y la tibia; 3 AUM por debajo del pliegue de la rodilla.	2,5	
VASO DE CONCEPCION	CV 12	Chung Kuan	Equidistante entre el apéndice xifoides y el ombligo.	2,5	

Estimular fuertemente con la aguja *in situ* durante 30 a 60 minutos; repetir la manipulación estimuladora cada 10 a 15 minutos o tratar con electricidad. En los ataques agudos la cauterización queda excluida. En presencia de náusea o vómito, añadir:

CIRCULACION	C6	Nei Kuan	2 AUM por encima del pliegue de la muñeca, entre los tendones de los músculos palmar mayor y menor.	1,8	
ESTOMAGO	St 25	T'ien Ch'u	3 AUM por fuera del ombligo.	1,8	
ESTOMAGO	St 37	(Tsu) Shang Lien	Cara anterior de la pierna, 6 AUM por debajo del pliegue de la rodilla, entre el m. tibial anterior y la tibia.	2,5	

Si el dolor es muy agudo, añadir:

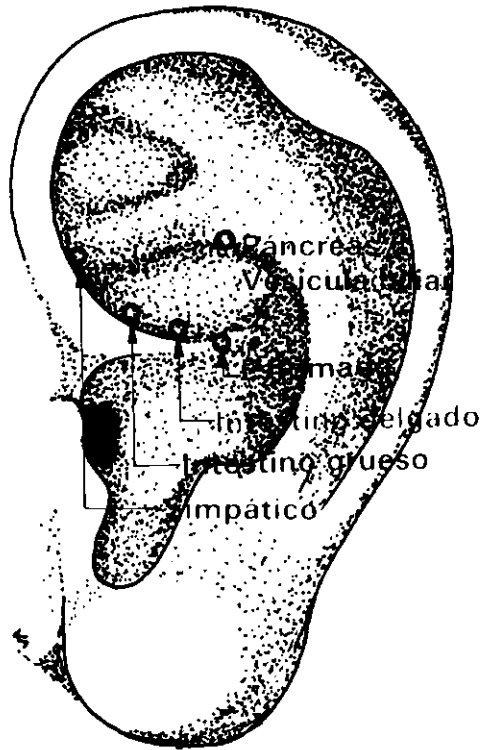
ESTOMAGO	St 34	Lian Ch'iu	4 AUM por encima del pliegue de la rodilla, paralelo al borde superoexterno de la rótula.	2,5	
----------	-------	------------	---	-----	--

Pueden usarse igualmente:

VEJIGA	B 21	Wei Yü	1 ½ AUM por fuera del borde inferior de la 12 ^a vértebra torácica.	1,2	
VEJIGA	B 20	P' i Yü	1 ½ AUM por fuera del borde inferior de la 11 ^a vértebra torácica.	1,2	

¹ Chinese Medical Journal, Vol. 1, N.º 4, Página 253, julio 1975.

² Los textos chinos modernos lo denominan Shang Chü Hsü.

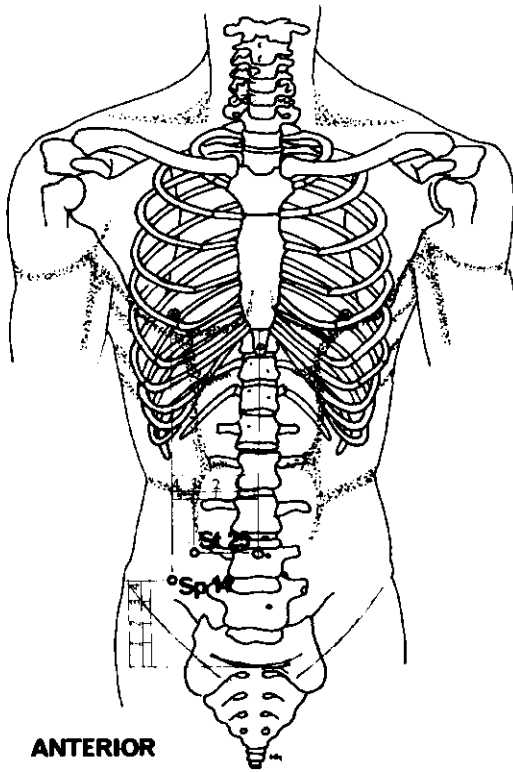


LATERAL

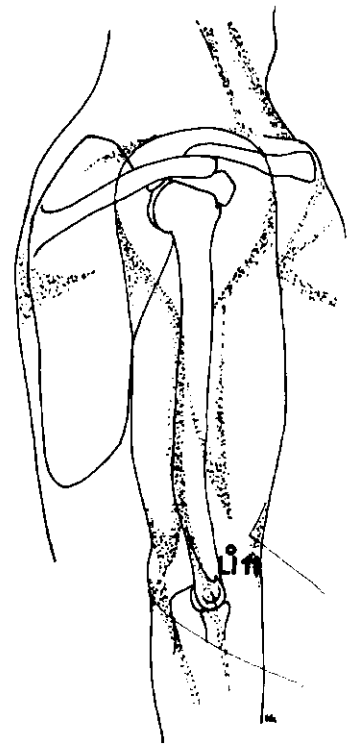
DOLOR ABDOMINAL (continuación)

Puntos auriculares

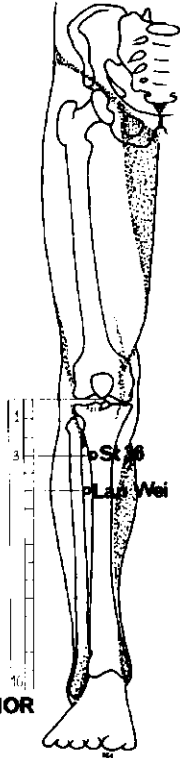
PUNTO DEL ESTOMAGO	Porción superior de la raíz del hélix.
PUNTO DEL NERVIO SIMPÁTICO	En la fosa triangular.
PUNTO DEL INTESTINO DELGADO	Centro de la cara superior de la raíz del hélix.
PUNTO DEL INTESTINO GRUESO	Porción anterosuperior de la raíz del hélix.
PUNTO PANCREAS-VESÍCULA BILIAR	Porción posterior de la raíz inferior del antehélix.



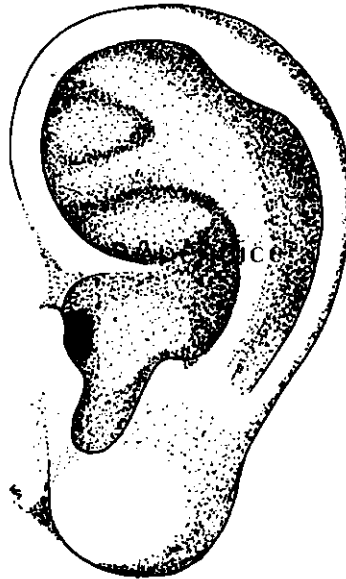
ANTERIOR



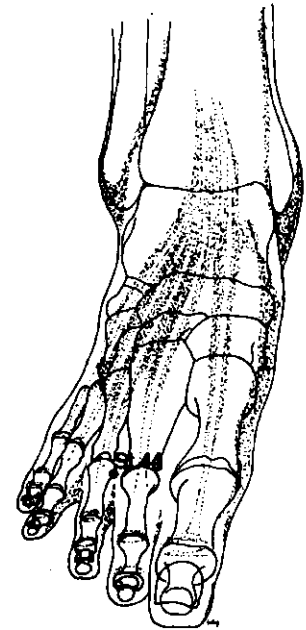
LATERAL



ANTERIOR



LATERAL



SUPERO-INFERIOR

APENDICITIS

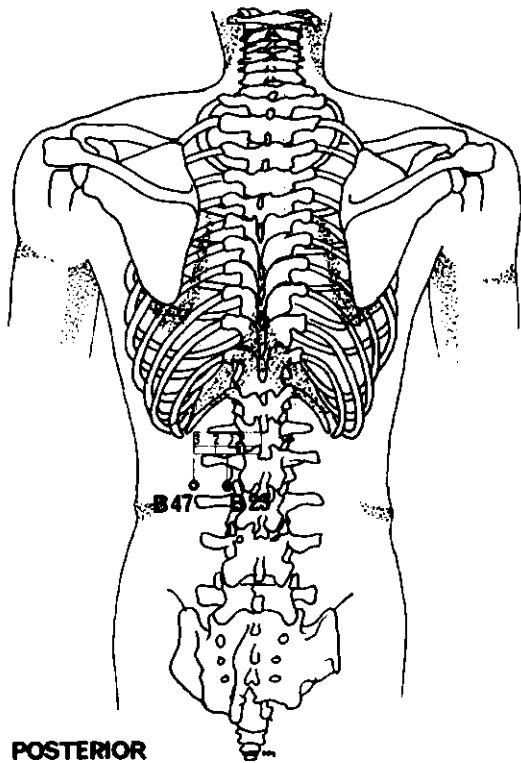
En caso de crisis aguda, tratar varias veces al día. Las agujas deben permanecer *in situ* una hora, al máximo, y ser manipuladas cada 10 a 15 minutos. Este tratamiento de la apendicitis aguda debe ser considerado como parte integrante de cualquier otro tratamiento de la misma (ayuno, medicamentación, cirugía, etc.).

<i>Meridiano</i>	<i>Punto de ref.</i>	<i>Nombre chino</i>	<i>Posición anatómica</i>	<i>Profund. inserción cm</i>	<i>Nota</i>
ESTOMAGO	St 36	(Tsu) San Li	Cara anterior de la pierna, 3 AUM por debajo del pliegue de la rodilla, entre el m. tibial anterior y la tibia.	2,5	
BAZO	Sp 14	Fu Chieh	4 AUM por fuera de la línea medial abdominal y 4 AUM por encima del pliegue de la ingle.	1,8	
ESTOMAGO	St 25	T'ien Ch'ü	3 AUM por fuera del ombligo	1,8	
INTESTINO GRUESO	LI 11	Ch'ü Ch'ih	Con el codo doblado, en la cara externa del mismo, entre el epicóndilo externo y el borde de la flexura del codo.	3,1	
EXTRA 33		Lan Wei	5 AUM por fuera del pliegue de la rodilla, en la cara anterior de la pierna; entre la tibia y el peroné. En caso de apendicitis, el punto es sensible a la presión.	3,7	
ESTOMAGO	St 44	Nei T'ing	Dorso del pie, ½ AUM por encima del borde de la membrana entre el 2 ^o y 3 ^{er} metatarsianos.	1,2	Inserción dirigida hacia arriba.

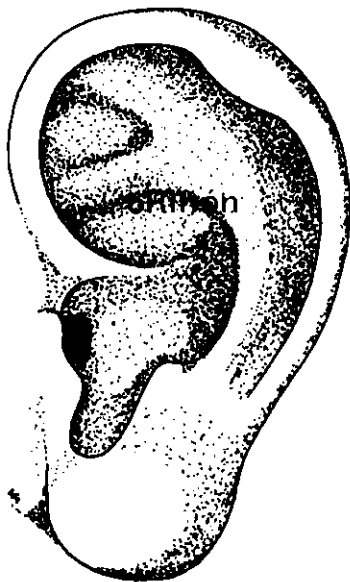
Puntos auriculares

PUNTO DEL APENDICE

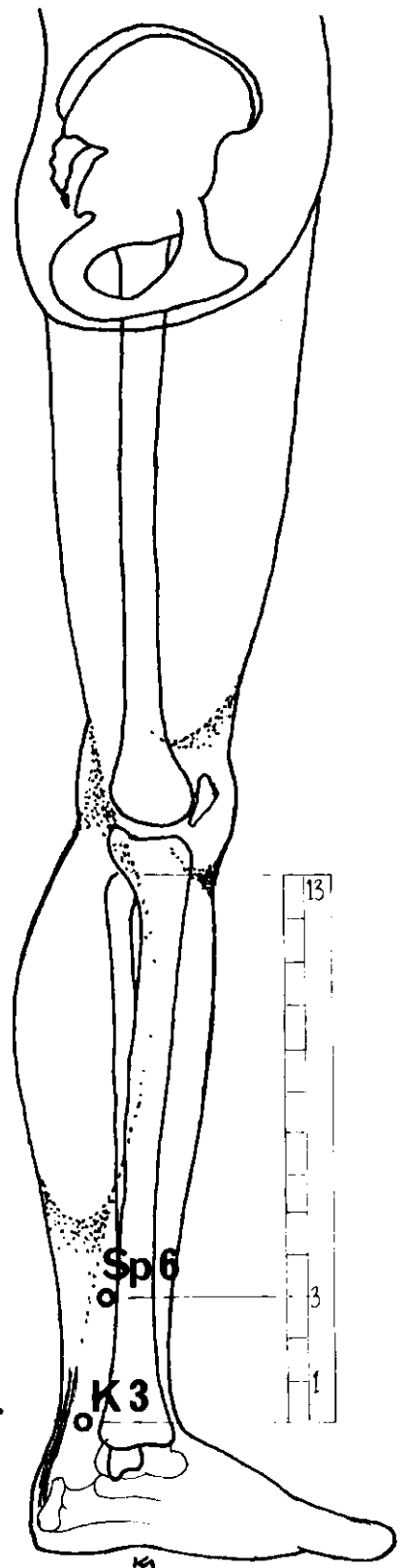
Entre el centro y la cara medial de la raíz del hélix.



POSTERIOR



LATERAL



MEDIAL

COLICO RENAL

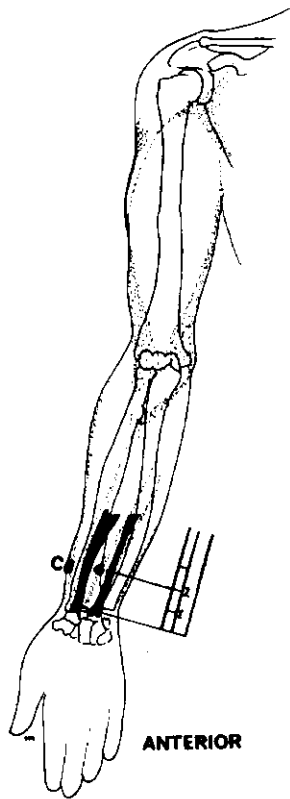
<i>Meridiano</i>	<i>Punto de ref.</i>	<i>Nombre chino</i>	<i>Posición anatómica</i>	<i>Profund. inserción cm</i>	<i>Nota</i>
VEJIGA	B 23	Shen Yü	1 ½ AUM por fuera del borde inferior de la apófisis espinosa de la 2 ^a vértebra lumbar.	1,8	
BAZO	Sp 6	San Yin Chiao	3 AUM ¹ por encima de la punta del maléolo interno, por detrás del borde de la tibia.	2,5	
VEJIGA	B 47	Chih Shih	3 AUM por fuera de la columna vertebral, a la altura del espacio intervertebral de la 2 ^a y 3 ^a vértebras lumbares.	1,2 o 3,7	Inserción perpendicular o inclinada hacia arriba o hacia abajo.
RIÑON	K 3	Tai Ch'i	Equidistante entre la punta del maléolo interno y el tendón de Aquiles.	1,2	

Puntos auriculares

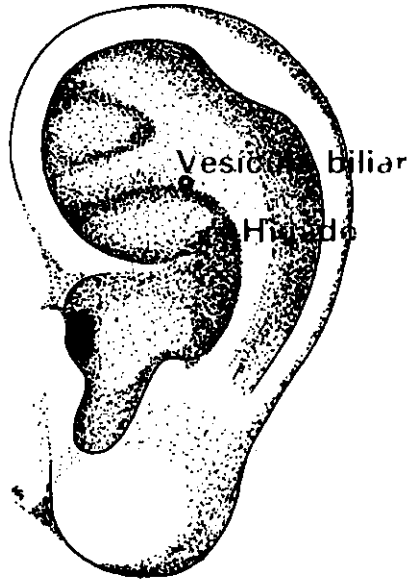
PUNTO DEL RIÑON

Borde inferior de la raíz inferior del antehélix.

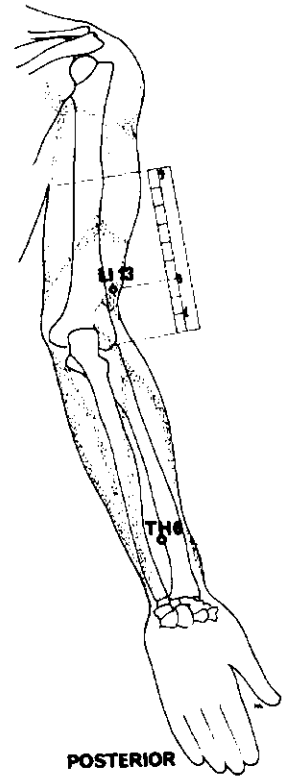
¹ Algunos acupuntores occidentales lo sitúan a 4 AUM.



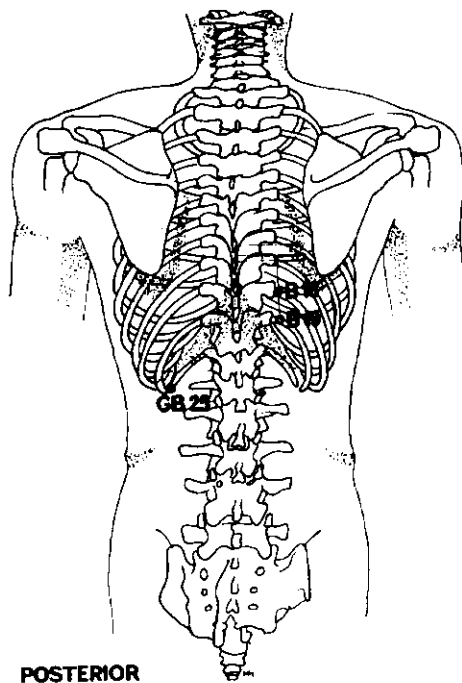
ANTERIOR



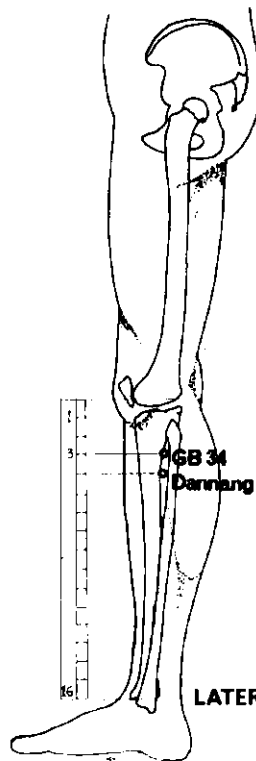
LATERAL



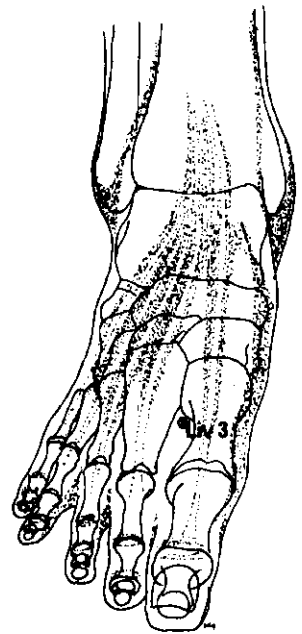
POSTERIOR



POSTERIOR



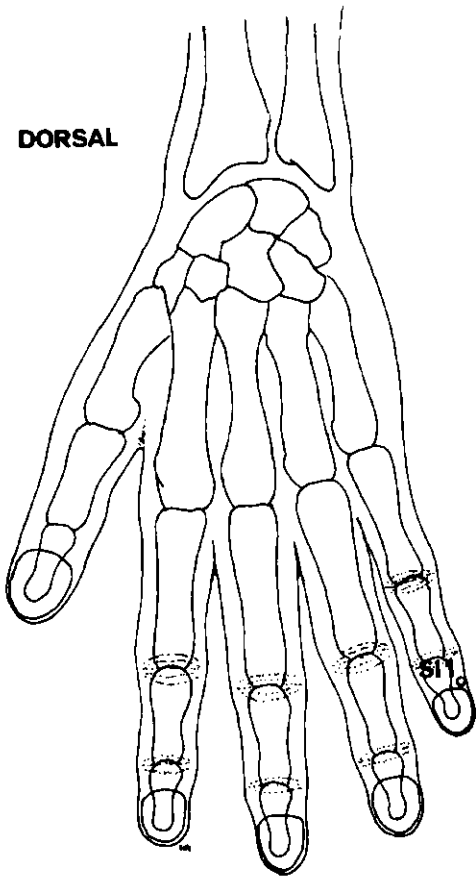
LATERAL SUPERO-INFERIOR



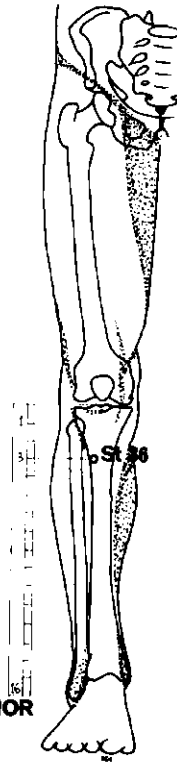
COLICO BILIAR

<i>Meridiano</i>	<i>Punto de ref.</i>	<i>Nombre chino</i>	<i>Posición anatómica</i>	<i>Profund. inserción cm</i>	<i>Nota</i>
EXTRA 35		Dannang	Aproximadamente 1 ½ AUM por debajo de la depresión anterior de la cabeza del peroné. Doloroso a la presión digital en casos de disfunción de la vesícula biliar o del canal colédoco.	2,5	
CIRCULACION	C6	Nei Kuan	2 AUM por encima del pliegue de la muñeca, entre los tendones de los músculos palmar mayor y menor.	1,8	
Pueden tratarse igualmente los puntos siguientes, pero solamente en el lado derecho:					
INTESTINO GRUESO	LI 13	(Yang) Wu Li	Borde anteromedial del húmero, 3 AUM por encima del pliegue del codo.	2,5	Evitar la arteria. Inserción perpendicular.
VESICULA BILIAR	GB 25	Ching Men	Borde inferior del extremo libre de la 12ª costilla.	0,8	
Puntos auriculares					
PUNTO DE LA VESICULA BILIAR			Oreja derecha, exclusivamente; borde posterior de la concha, a la altura del orificio.		
PUNTO DEL HIGADO			Justo por encima del Punto de la Vesícula Biliar (bilateral).		
En caso de fracaso de los puntos precedentes, podrán emplearse los siguientes:					
VEJIGA	B 18	Kan Yü	1 ½ AUM por fuera del borde inferior de la apófisis espinosa de la 9ª vértebra torácica.	1,2	
VEJIGA	B 19	Yan Yü	1 ½ AUM por fuera del borde inferior de la apófisis espinosa de la 10ª vértebra torácica.	1,2	
VESICULA BILIAR	GB 34	Yang Ling Ch'üan	3 AUM por debajo del pliegue de la rodilla, en depresión anterior y por debajo de la cabeza del peroné.	2,5 – 2,7	
HIGADO	Liv 3	T'ai Ch'ung	Dorso del pie, 2 AUM por encima del borde de la membrana, entre el 1º y 2º dedos.	1,8	Inserción dirigida hacia arriba.
TRIPLE CALENTADOR	TH 6	Chi Kou	3 AUM por encima del pliegue dorsal de la muñeca, entre radio y cúbito.	1,8	

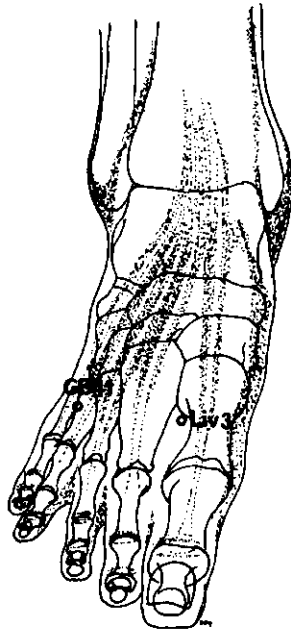
DORSAL



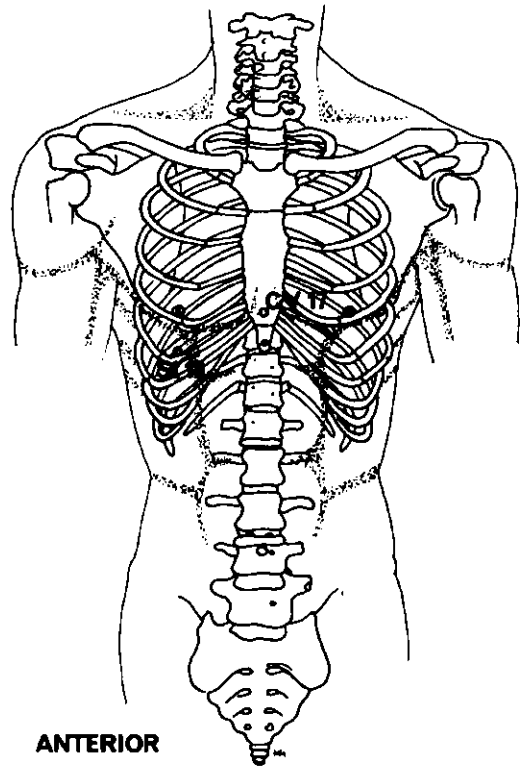
ANTERIOR



SUPERO-INFERIOR



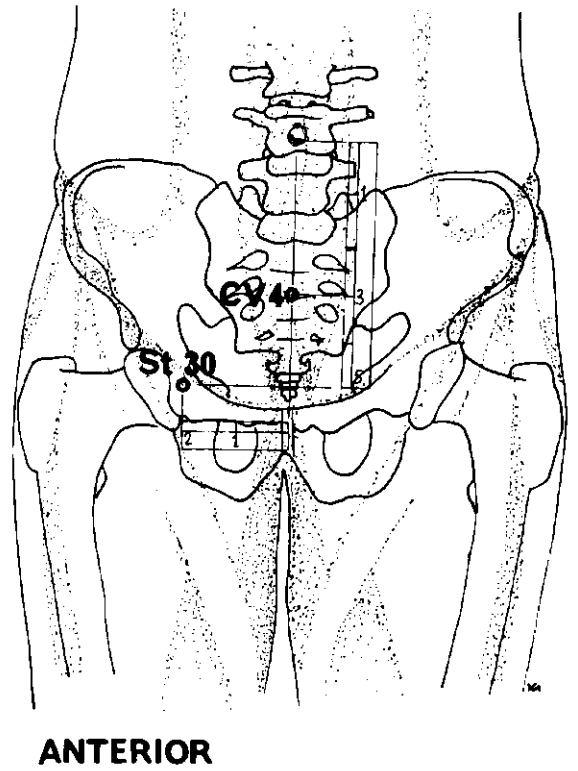
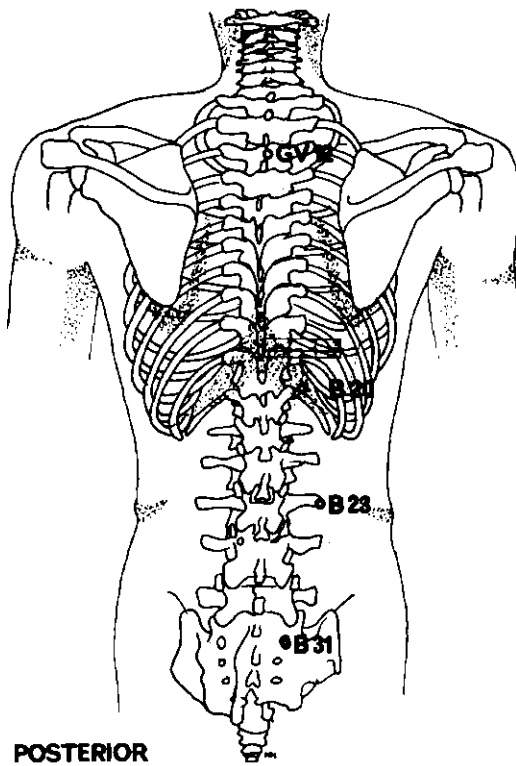
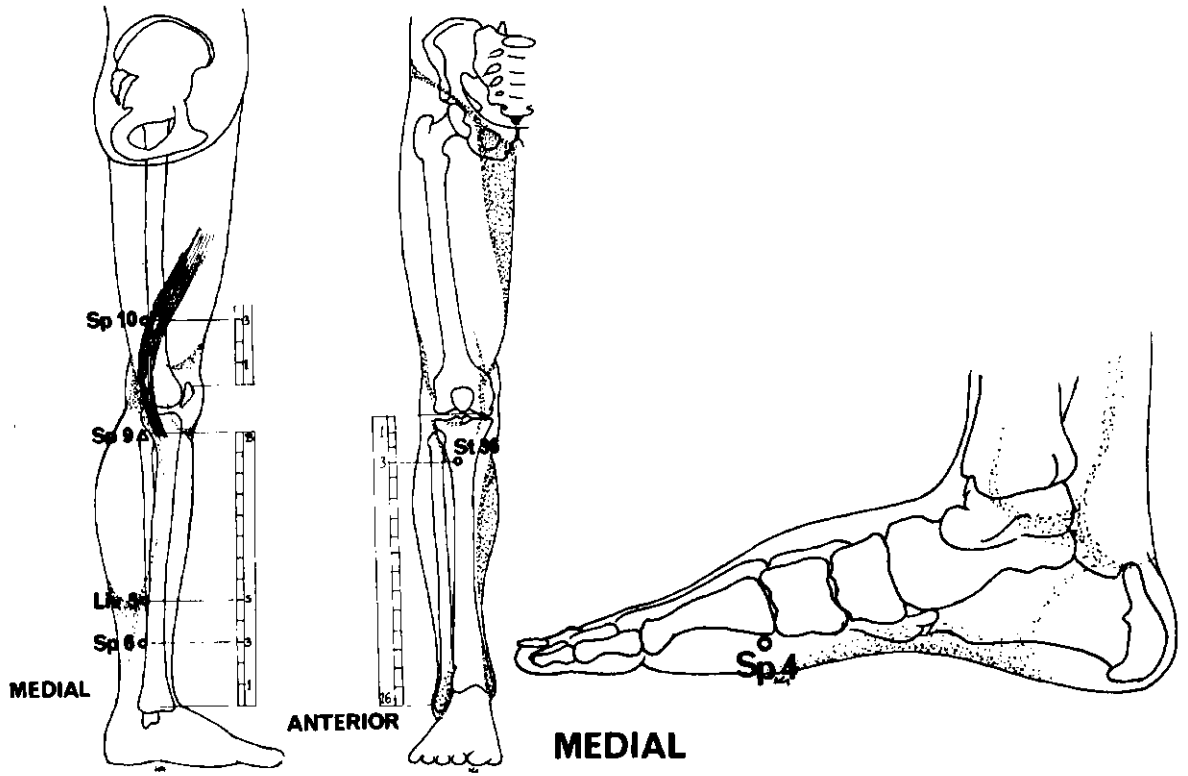
ANTERIOR



DOLOR TORACICO

Para cada tratamiento escoger 2 o 3 de los puntos siguientes:

<i>Meridiano</i>	<i>Punto de ref.</i>	<i>Nombre chino</i>	<i>Posición anatómica</i>	<i>Profund. inserción cm</i>	<i>Nota</i>
HIGADO	Liv 3	T'ai Ch'ung	Dorso del pie, entre el 1 ^{er} y 2 ^o dedos, 2 AUM por encima del borde de la membrana.	1,8	
ESTOMAGO	St 18	Ju Ken	Por debajo del pezón, a la altura del 5 ^o espacio intercostal.	1,8	Inserción inclinada.
ESTOMAGO	St 36	(Tsu) San Li	Cara anterior de la pierna, 3 AUM por debajo del pliegue de la rodilla, entre el músculo tibial anterior y la tibia.	1,8	
VASO DE LA CONCEPCION	CV 17	Hsien Chung	Equidistante entre los pezones.	1,8	Inserción dirigida lateralmente o hacia abajo.
INTESTINO DELGADO	SI 1	Shao Chin	$\frac{1}{10}$ AUM por encima del ángulo externo de la raíz de la uña del meñique.	0,25	
VESICULA BILIAR	GB 41	(Tsu) Lin Ch'i	En depresión por debajo de la unión del 4 ^o y 5 ^o metatarsianos.	1,8	

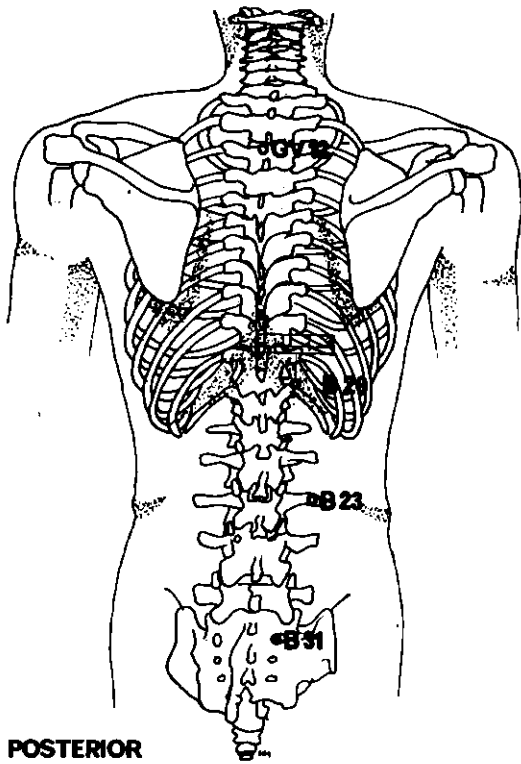


MENSTRUACION DOLOROSA

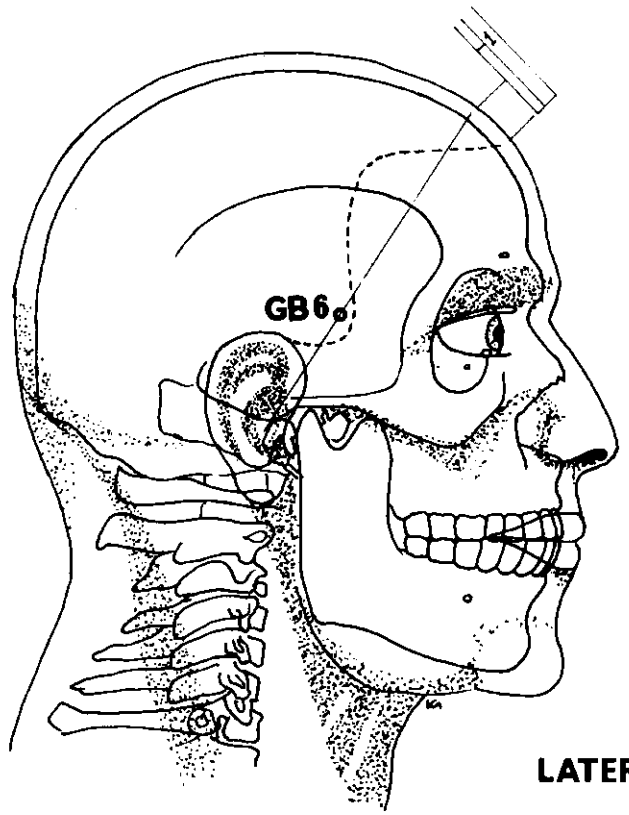
<i>Meridiano</i>	<i>Punto de ref.</i>	<i>Nombre chino</i>	<i>Posición anatómica</i>	<i>Profund. inserción cm</i>	<i>Nota</i>
VASO DE LA CONCEPCION	CV 4	Kuan Yan	3 AUM por debajo del ombligo.	3,1	
BAZO	Sp 6	San Yin Chao	3 AUM ¹ por encima de la punta del maléolo interno, por detrás del borde de la tibia.	2,5	
<i>Para el tratamiento de la inflamación de la pelvis:</i>					
ESTOMAGO	ST 30	Ch'i Ch'ung	5 AUM por debajo del ombligo y 2 AUM por fuera de la línea medial.		
HIGADO	Liv 5	Li Kou	5 AUM por encima del maléolo interno en el borde posterior de la tibia.	2,5	
<i>Para los trastornos de la menstruación:</i>					
BAZO	Sp 10	Hsüeh Hai	3 AUM por encima del borde superior de la rótula, en la cara interna del muslo, posterior al m. sartorio.	2,5	
ESTOMAGO	St 36	(Tsu) San Li	En la cara anterior de la pierna, 3 AUM por debajo del pliegue de la rodilla, entre el m. tibial y la tibia.		
BAZO	Sp 9	Yin Ling Ch'üan	A la altura de la prominencia interna de la tibia, en depresión del borde inferior del cóndilo.	2,5	Cauterización prohibida.
VEJIGA	B 20	P' i Yü	1 ½ AUM por fuera del borde inferior de la 11ª vértebra torácica.	1,2	
<i>Para el tratamiento de los calambres menstruales:</i>					
BAZO	Sp 4	Kung Su	Cara interna del pie, en depresión anterior y por debajo del 1 ^{er} metatarsiano.	1,8	

¹ Algunos acupuntores occidentales lo sitúan a 4 AUM.

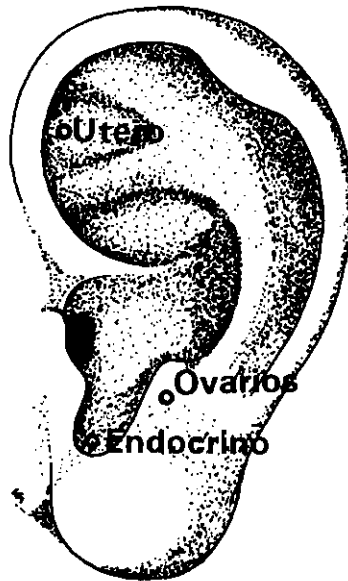
(Continúa en la página 133)



POSTERIOR



LATERAL



LATERAL

MENSTRUACION DOLOROSA (continuación)

<i>Meridiano</i>	<i>Punto de ref.</i>	<i>Nombre chino</i>	<i>Posición anatómica</i>	<i>Profund. inserción cm</i>	<i>Nota</i>
<i>Pueden usarse igualmente:</i>					
VASO DEL GOBERNADOR	GV 12	Shen Chu	Inmediatamente por debajo la apófisis espinosa de la 3 ^a vértebra torácica.	1,8	Inserción dirigida hacia abajo.
VEJIGA	B 23	Shen Yü	1 ½ AUM por fuera del borde inferior de la apófisis espinosa de la 2 ^a vértebra lumbar.	2,5	
VEJIGA	B 31	Shang Liao	En el 1 ^{er} agujero sacro.	2,5	
VESICULA BILIAR	GB 6	Hsüan Li	En línea reuniendo el agujero auditivo externo y un punto de la línea medial, a ½ AUM por encima de la línea anterior del cuero cabelludo; 1 AUM por debajo del centro de esta línea.	0,6	

Puntos auriculares

PUNTO DEL UTERO

En el centro de la fosa triangular del hélix.

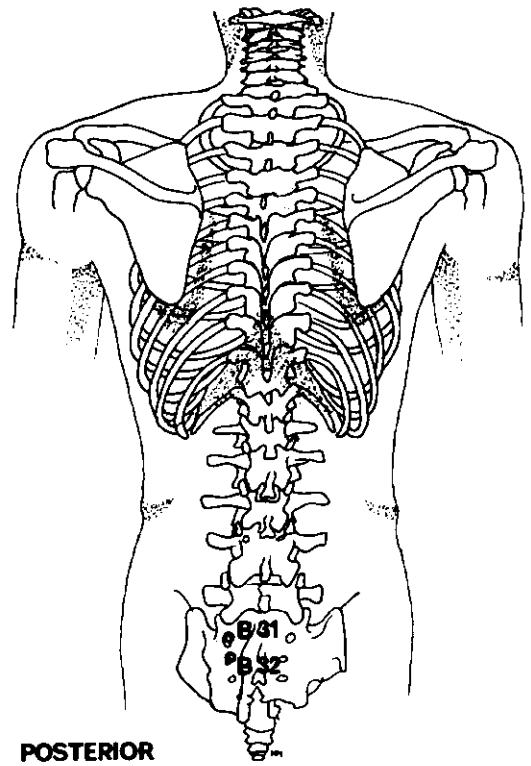
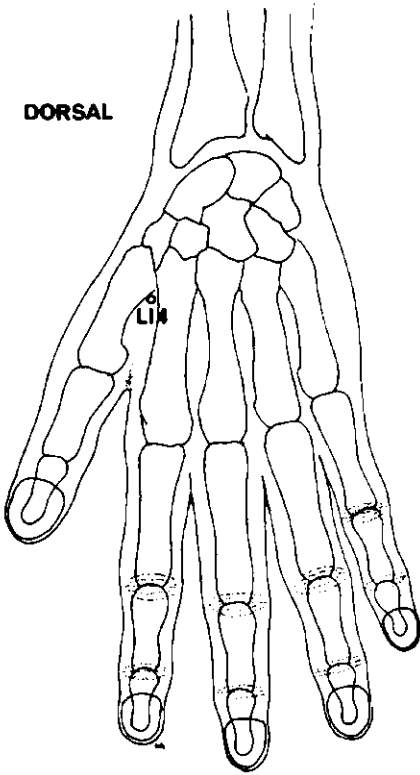
PUNTO DE LOS OVARIOS

En la cara inferior de la pared interior del antitrago.

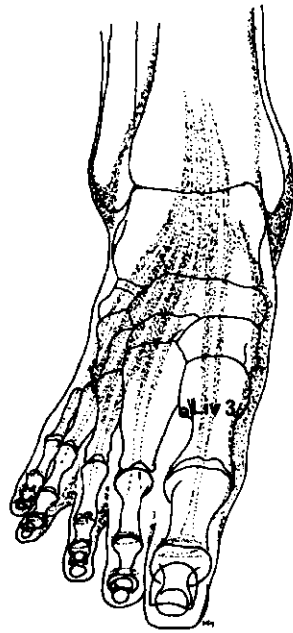
PUNTO ENDOCRINO

En la concha inferior, por debajo de la incisura intertrágica.

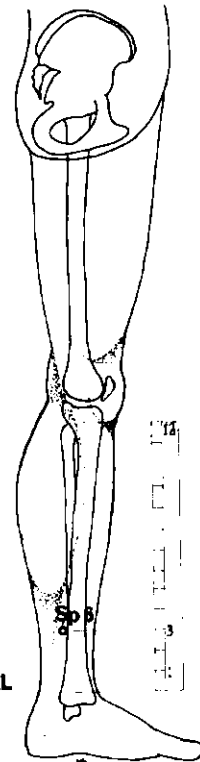
DORSAL



POSTERIOR



SUPERO-INFERIOR



MEDIAL

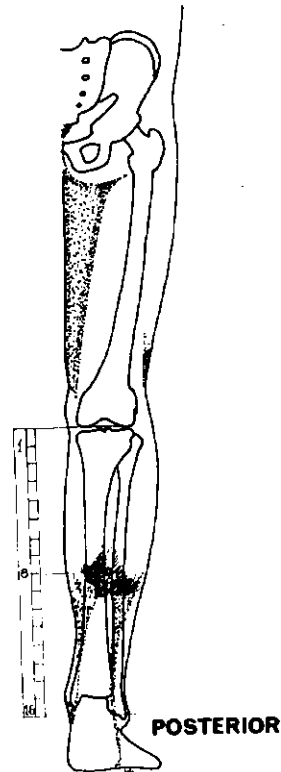
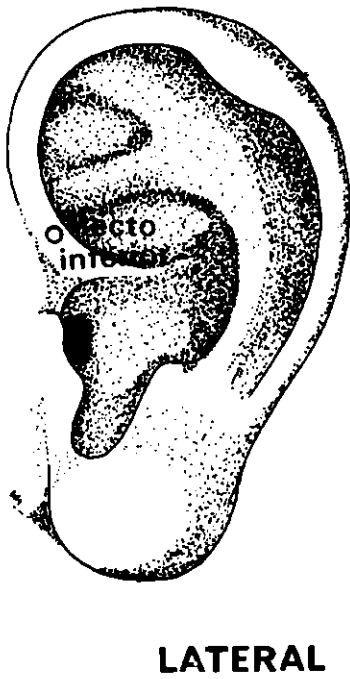
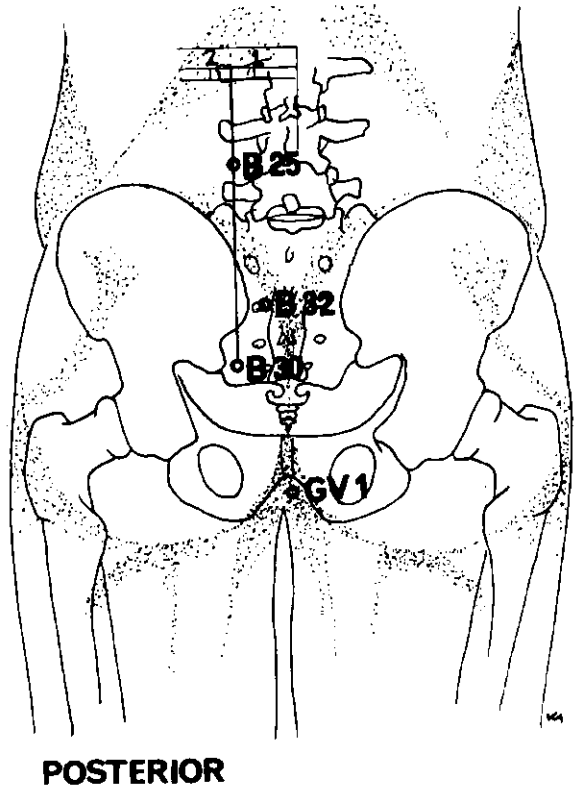
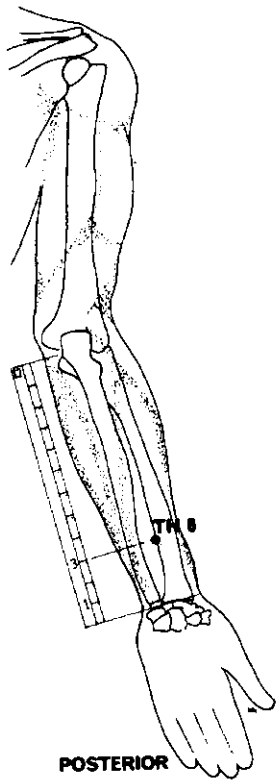
DOLORES DEL PARTO

El tratamiento de los puntos indicados a continuación atenúa el dolor y facilita el alumbramiento.

<i>Meridiano</i>	<i>Punto de ref.</i>	<i>Nombre chino</i>	<i>Posición anatómica</i>	<i>Profund. inserción cm</i>	<i>Nota</i>
BAZO	Sp 6	San Yin Chiao	3 AUM ¹ por encima de la punta del maléolo interno, por detrás del borde de la tibia.	2,5	
HIGADO	Liv 3	T'ai Ch'ung	Dorso del pie, 2 AUM por encima del borde de la membrana entre el 2 ^o y 3 ^{er} dedos.	1,8	
VEJIGA	B 31	Shang Liao	En el 1 ^{er} agujero sacro.	2,5	
VEJIGA	B 32	Tz'u Liao	En el 2 ^o agujero sacro.	2,5	
INTESTINO GRUESO	LI 4	Ho Ku	Dorso de la mano, en el vértice del ángulo formado por el 1 ^{er} y 2 ^o metacarpianos.	2,5	

Todos los puntos requieren ser fuertemente estimulados por un máximo de 30 minutos.

¹ Algunos acupuntores occidentales lo sitúan a 4 AUM.



DOLOR ANAL (Hemorroides)

<i>Meridiano</i>	<i>Punto de ref.</i>	<i>Nombre chino</i>	<i>Posición anatómica</i>	<i>Profund. inserción cm</i>	<i>Nota</i>
VEJIGA	B 25	T'a Ch'ang Yü	1 ½ AUM al exterior de la línea medial, en el borde inferior de la apófisis espinosa de la 4ª vértebra lumbar.	2,5	
VEJIGA	B 30	Pai Huan Yü	1 ½ AUM al exterior de la línea medial, a la altura del 4º agujero sacro.	2,5	
VEJIGA	B 32	Tz'u Liao	En el segundo agujero sacro.	2,5	
VEJIGA	B 57	Ch'eng Shan	8 AUM por debajo del pliegue de la rodilla, por debajo del vientre muscular de los músculos gemelos.	1,8	
VASO DEL GOBERNADOR	GV 1	Ch'iang Ch'ang	Equidistante entre la punta del cóccix y el ano.	1,8	
TRIPLE CÁ- LENTADOR	TH 6	Chih Kou	Cara posterior del antebrazo, entre radio y cúbito; 3 AUM por encima del pliegue de la muñeca.	1,8	

Puntos auriculares

PUNTO DEL RECTO INFERIOR

Sobre el hélix, justo por encima del meato externo.

6 ANESTESIA POR ACUPUNTURA

Quizás sería más adecuado utilizar el término acupuntura analgésica. La palabra griega *anaisthēsia* significa "ausencia de sensación". Por aplicación de acupuntura, sólo la sensación de dolor es inhibida. Analgesia significa insensibilidad al dolor, sin pérdida de conocimiento.

La anestesia por acupuntura es eficaz. El paciente permanece "despierto" durante la operación, sus funciones fisiológicas se mantienen relativamente estables y la recuperación postoperatoria es rápida. La anestesia por acupuntura está particularmente indicada en pacientes muy enfermos y debilitados. En la cirugía del cerebro, el cirujano dispone de la gran ventaja que representa poder dar instrucciones al paciente y escuchar sus respuestas.

El paciente debe estar mentalmente preparado para una operación bajo este tipo de anestesia; debe sentirse tranquilo y relajado y las fases de la operación deben serle explicadas de antemano y comentadas sobre la marcha, con el fin de evitar que se alarme. En cirugía abdominal, la sensación de evisceración experimentada por el paciente requiere por parte de éste un temple psíquico fuera de serie; la aplicación de la acupuntura a este tipo de operaciones es, por consiguiente, muy limitada. En cambio, está perfectamente indicada en las operaciones de tórax, cuello y cabeza. Con pacientes obviamente nerviosos, escépticos o simplemente aprensivos, las posibilidades de éxito son muy reducidas y por lo tanto más vale no insistir.

Antes de operar conviene efectuar un test preliminar con las agujas con objeto de verificar la sensibilidad y la tolerancia del paciente. Puede aprovecharse la circunstancia para explicarle en qué consiste y cómo transcurrirá la operación.

La selección de los puntos obedece a distintos criterios; sin embargo, lo más frecuente es tratar puntos del meridiano que transcurre por el campo operatorio, o del meridiano del órgano afectado o responsable de la enfermedad tratada. El progreso del método ha ido acompañado del desarrollo del conocimiento clínico de los puntos del cuerpo y de la oreja, alcanzándose un elevado grado de perfección. El efecto anestésico obtenido a partir de un solo punto es suficiente en un gran número de tipos de intervención.

La técnica analgésica es similar a la que se usa en acupuntura corporal y acupuntura auricular. La profundidad de la inserción varía de acuerdo con la corpulencia del enfermo, siendo, por regla general, de 1,5 a 3 cm. La aguja nunca debe insertarse hasta el manguito; la penetración ha de ser rápida y debe ir seguida de una manipulación compleja de la aguja, consistente en una rotación de 90 a 360° de amplitud efectuada con el pulgar, y de una combinación de tracción y empuje en forma de quita y pon, obtenida con el índice y el dedo medio. Este movimiento se ejecuta con una frecuencia de 2 a 3 pulsaciones por segundo. Entre el momento

de la inserción y la primera incisión transcurren usualmente de 15 a 30 minutos. El ángulo de inserción se mantiene constante a lo largo de todo el tratamiento, y la intensidad del estímulo debe ser siempre soportable por el paciente; la sensación experimentada bajo las agujas transcurre según la secuencia malestar-relajación-bienestar.

Puede conectarse la aguja a un generador de impulsos eléctricos. En China suelen usarse ondas bifásicas en diente de sierra, cuadradas o sinusoidales. Se empieza con una frecuencia del orden de 0,3 Hz, que se va aumentando hasta varios centenares de Hz. El paciente experimenta primero una sensación de torpor y relajación; los músculos circundantes se estremecen ligeramente produciendo una irritación local netamente perceptible; se aumenta la intensidad del estímulo a medida que se va atenuando la irritación tratando de mantener a intensidad constante el tremor muscular producido por la corriente.

Si el punto de punción sangra o si el paciente no experimenta la sensación deseada, deberá buscarse otro punto de inserción.

En China se usan excepcionalmente adyuvantes pre o postoperatorios en fases particularmente angustiosas de la operación; por ejemplo, cuando se separa el peritórneo o cuando se ejerce tracción sobre los órganos internos, y también para calmar la agitación o la aprensión del paciente. No obstante, en la gran mayoría de los centenares de miles de intervenciones realizadas en China bajo anestesia por acupuntura en el curso de los últimos años no se ha utilizado medicamento alguno.

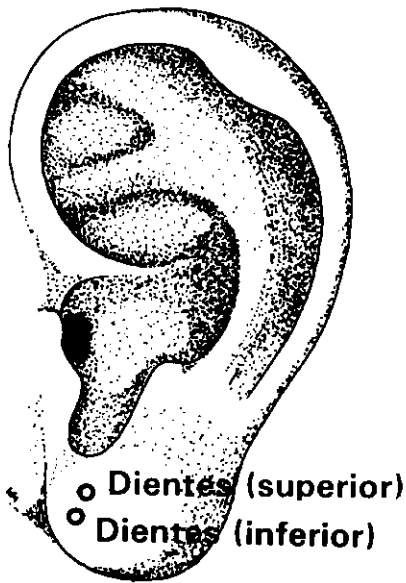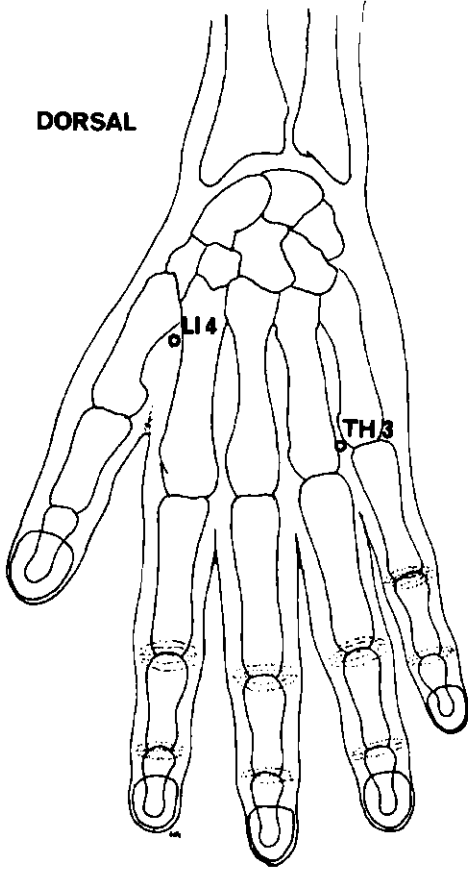
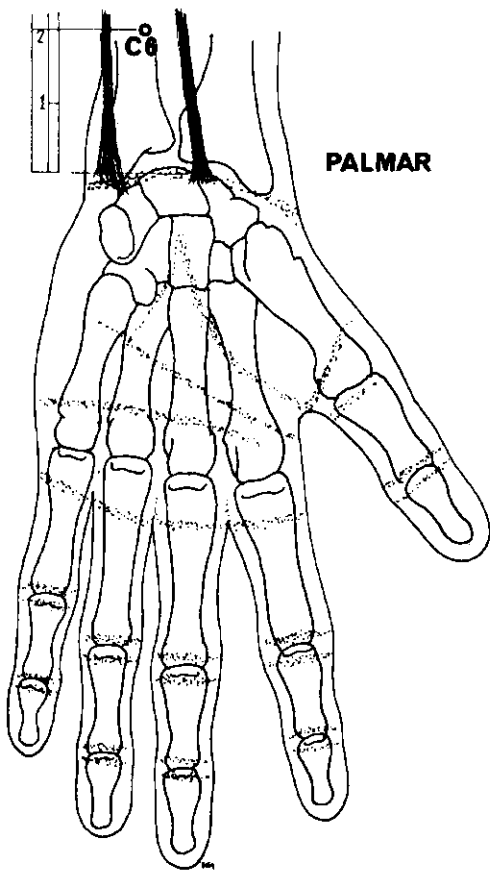
La eficacia del método en sus distintos casos de aplicación queda resumida en el siguiente cuadro:¹

Craneotomía	606 casos	96,2%	de aplicaciones con éxito
Tiroides	670 "	95,4%	" "
Desprendimiento retina	1.374 "	80,7%	" "
Resección pulmonar	656 "	96,5%	" "
Gastrectomía	763 "	96,1%	" "
Histerectomía abdominal	590 "	87,4%	" "
Reducción interna de fracturas con clavos de tres púas	462 "	96,5%	" "

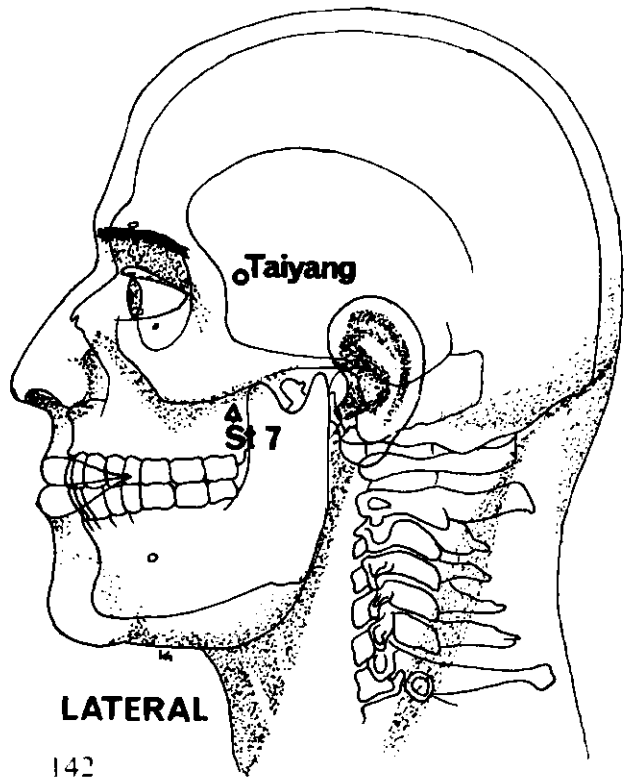
¹ *Chinese Medical Journal*, Vol. 1, N° 1, Enero, 1975.

Podemos mencionar igualmente como un éxito de aplicación una serie de 100 comisurotomías mitrales, en ninguna de las cuales se alteró la presión sanguínea del paciente en el curso de la operación. Además, salvo raras excepciones, los procesos de recuperación fueron cortos y estuvieron exentos de complicaciones.

Según el Grupo Coordinador de Anestesia por Acupuntura de Shanghai, autor de la compilación precedente, el efecto analgésico de la acupuntura es incompleto y algunos pacientes experimentan grados diversos de dolor. Tampoco se obtiene la relajación muscular necesaria, en particular en cirugía abdominal. Al paciente de cirugía torácica se le enseña la respiración abdominal, sin que por ello deje de quedar expuesto a sensaciones molestas. Sin embargo, las ventajas superan de lejos los inconvenientes, siendo contadísimos los problemas inherentes al método que no tengan solución.



LATERAL



LATERAL

ANESTESIA PARA AMIGDALECTOMIA

<i>Meridiano</i>	<i>Punto de ref.</i>	<i>Nombre chino</i>	<i>Posición anatómica</i>	<i>Nota</i>
Receta 1				
INTESTINO GRUESO	LI 4	Ho Ku	Dorso de la mano, en vértice del ángulo formado por el 1 ^{er} y 2 ^o metacarpianos.	Bilateral
Receta 2				
INTESTINO GRUESO y TRIPLE CALENTADOR	LI 4 TH 3	Chung Chu	Dorso de la mano, entre el 4 ^o y 5 ^o metacarpianos.	Estimular eléctricamente.
o				
CIRCULACION	C 6	Nei Kuan	2 AUM por encima del pliegue de la muñeca, entre los tendones de los músculos palmar mayor y menor.	

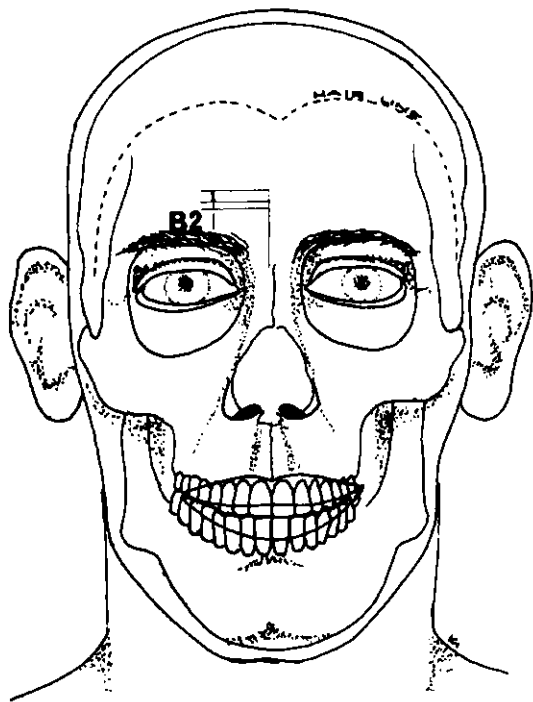
ANESTESIA PARA EXTRACCION DE MUELAS

<i>Meridiano</i>	<i>Punto de ref.</i>	<i>Nombre chino</i>	<i>Posición anatómica</i>	<i>Nota</i>
Receta 1				
INTESTINO GRUESO	Li 4	Ilo Ku	Dorso de la mano, en el vértice del ángulo formado por el 1 ^{er} y 2 ^o metacarpianos.	Bilateral o lado afectado.
Receta 2				
EXTRA 2		Taiyang	En depresión 1 AUM por detrás del punto equidistante entre el extremo lateral de la ceja y el borde palpebral temporal.	Estimulación manual o eléctrica.
Penetración dirigida hacia:				
ESTOMAGO	St 7	Hsia Kuan	Anterior a la apófisis coronoides del maxilar inferior, en la fosa zigomática.	Cauterización prohibida.

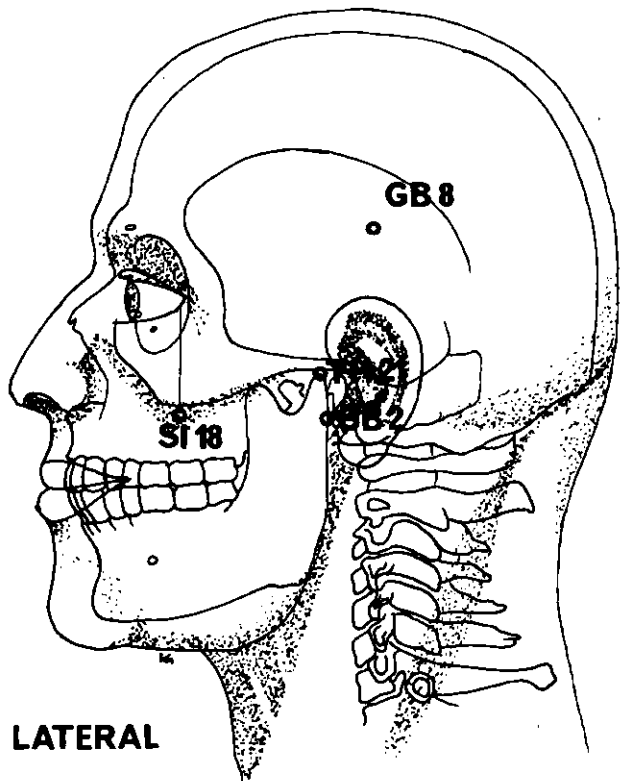
Receta 3

Puntos auriculares

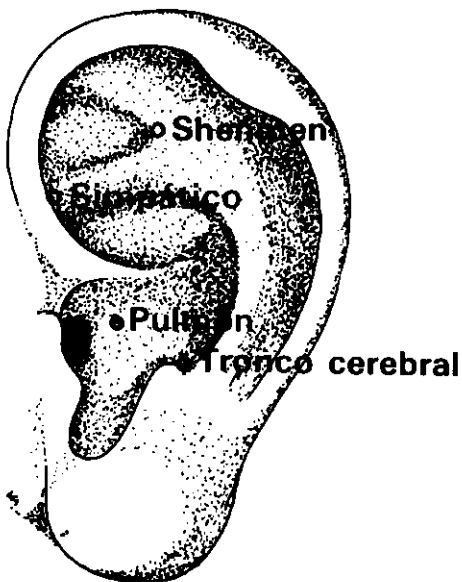
PUNTO DE LOS DIENTES (superior) o PUNTO DE LOS DIENTES (inferior)				Estimular eléctricamente.
---	--	--	--	---------------------------



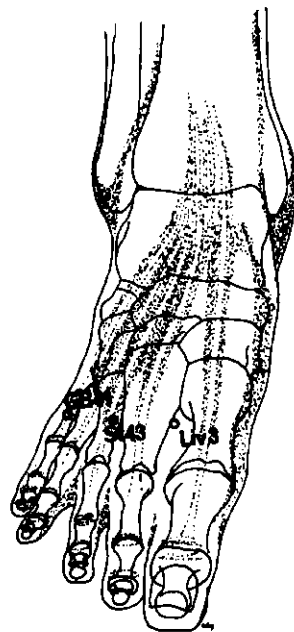
ANTERIOR



LATERAL



LATERAL



SUPERO-INFERIOR

ANESTESIA PARA CIRUGIA CRANEAL

<i>Meridiano</i>	<i>Punto de ref.</i>	<i>Nombre chino</i>	<i>Posición anatómica</i>	<i>Nota</i>
Receta 1				
INTESTINO DELGADO	SI 18	Ch'üan Liao	Directamente por debajo del borde palpebral temporal, en depresión por debajo del borde inferior del hueso zigomático.	
HIGADO	Liv 3	(T'ai) Ch'ung	Dorso del pie, en el ángulo formado por el 1 ^{er} y 2 ^o metatarsianos.	Estimular eléctricamente.
ESTOMAGO	St 43	Hsien Ku	Dorso del pie, en el ángulo formado por el 2 ^o y 3 ^{er} metatarsianos.	
VESICULA BILIAR	GB 41	(Tsu) Lin Ch'i	Dorso del pie, en el ángulo formado por el 4 ^o y 5 ^o metatarsianos.	

Receta 2

TRIPLE CALENTADOR	TH 21	Erh Men	Anterior al pabellón, en el vértice del ángulo formado por el trago y hélix:	Estimular eléctricamente.
-------------------	-------	---------	--	---------------------------

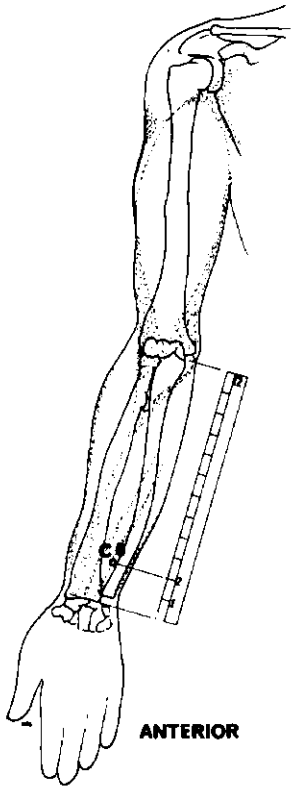
Penetración dirigida hacia:

VESICULA BILIAR	GB 2	T'ing Hui	Anterior al lóbulo de la oreja, por detrás del cóndilo del maxilar inferior.
VEJIGA	B 2	Ts'uan Chu	En el extremo medial de la ceja a 1 AUM de la línea medial.
VESICULA BILIAR	GB 8	Shuai Ku	Con el pabellón auricular doblado hacia adelante, el punto se halla a la vertical del vértice.

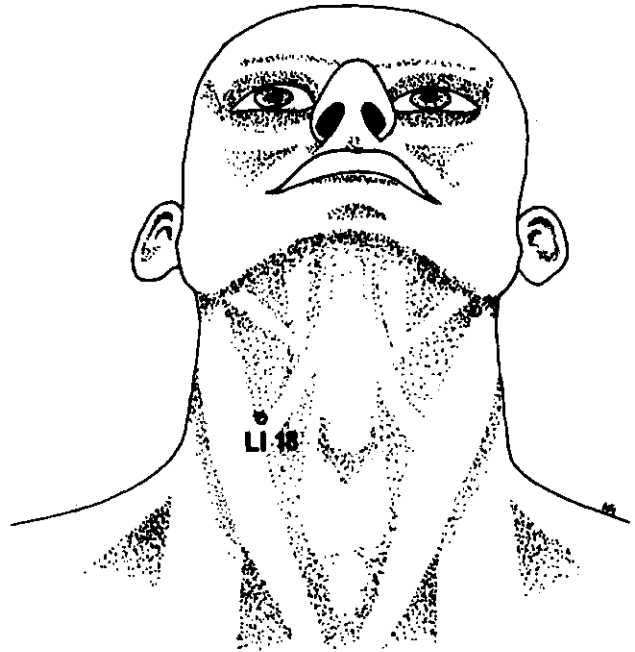
Receta 3

Puntos auriculares

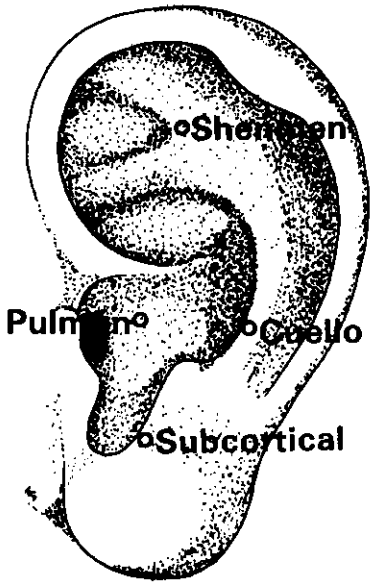
PUNTO SHENMEN DE LA OREJA	Aguja dirigida hacia el Punto del Riñón.
PUNTO DEL TRONCO CEREBRAL	Aguja dirigida hacia el Punto Subcortical.
PUNTO DEL NERVIOS SIMPATICO	
PUNTO DEL PULMON	



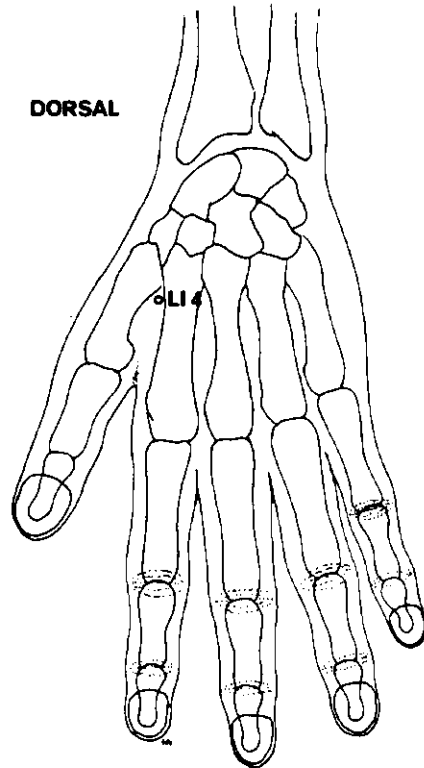
ANTERIOR



ANTERIOR



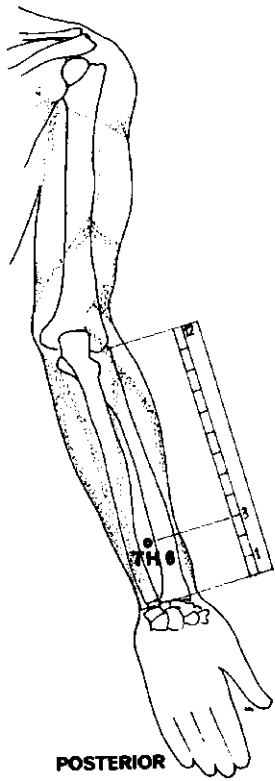
LATERAL



DORSAL

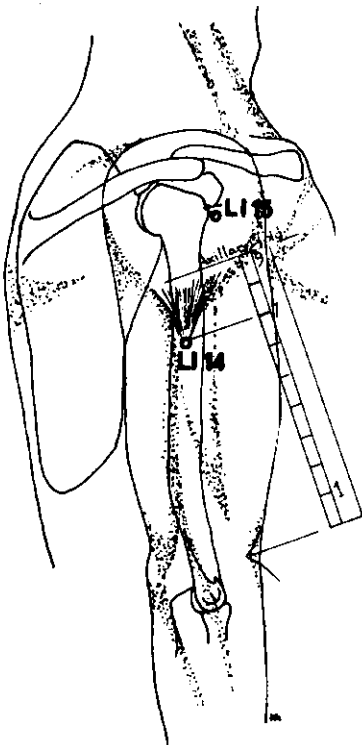
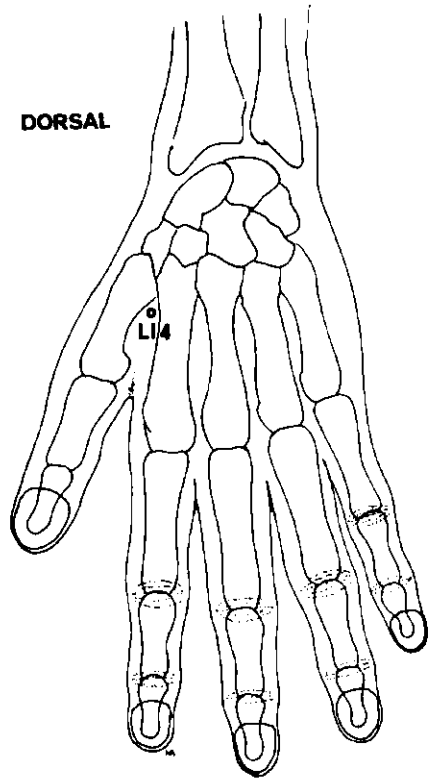
ANESTESIA PARA LA CIRUGIA TIROIDEA

<i>Meridiano</i>	<i>Punto de ref.</i>	<i>Nombre chino</i>	<i>Posición anatómica</i>	<i>Nota</i>
Receta 1				
INTESTINO GRUESO	LI 4	Ho Ku	Dorso de la mano, en el vértice del ángulo formado por el 1 ^{er} y 2 ^o metacarpianos.	Bilateral o lado afectado solamente.
CIRCULACION	C 6	Nei Kuan	2 AUM por encima del pliegue de la muñeca, entre los tendones de los músculos palmar mayor y menor.	Estimular eléctricamente.
Receta 2				
INTESTINO GRUESO	Li 18	Tu Fu	3 AUM por fuera del cartilago tiroides, entre la inserción esternal y clavicular del esternocleidomastoideo.	Estimular eléctricamente bilateralmente.
Receta 3				
Puntos auriculares				
PUNTO SHENMEN DE LA OREJA			PUNTO SUBCORTICAL	Estimular eléctricamente.
PUNTO DEL PULMON			PUNTO DEL CUELLO	

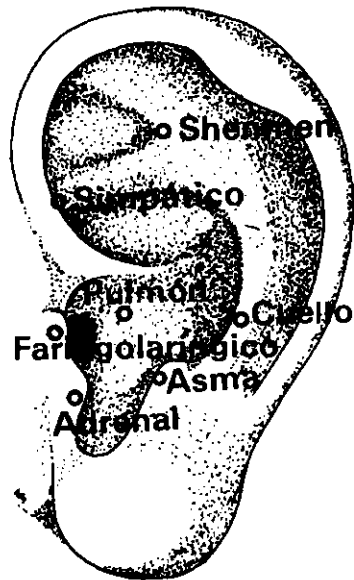

POSTERIOR

DORSAL



LATERAL



LATERAL

ANESTESIA PARA LARINGECTOMIA

(Recetas del Hospital de Otorrinolaringología del Primer Colegio Médico de Shanghai)

<i>Meridiano</i>	<i>Punto de ref.</i>	<i>Nombre chino</i>	<i>Posición anatómica</i>	<i>Nota</i>
Receta 1				
INTESTINO GRUESO	LI 4	Ho Ku	Dorso de la mano, en el vértice del ángulo formado por el 1 ^{er} y 2 ^o metacarpianos.	Estimular eléctricamente el lado izquierdo solamente.
TRIPLE CALENTADOR	TH 6	Chih Kou	Cara posterior del antebrazo, entre radio y cúbito; 3 AUM por encima del pliegue de la muñeca.	

Receta 2

Puntos auriculares

PUNTO DEL PULMON

PUNTO SHENMEN DE LA OREJA, aguja dirigida hacia el Punto Faringolaríngeo

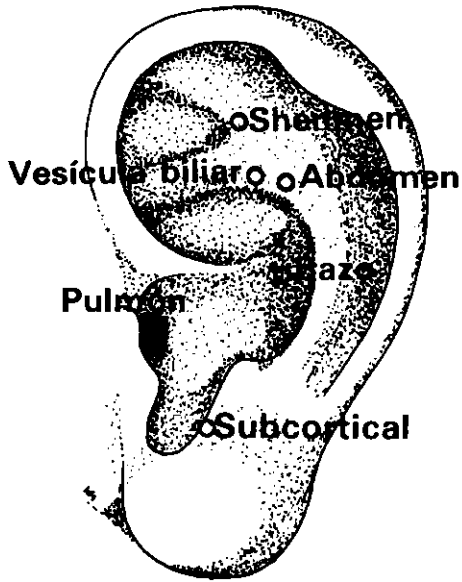
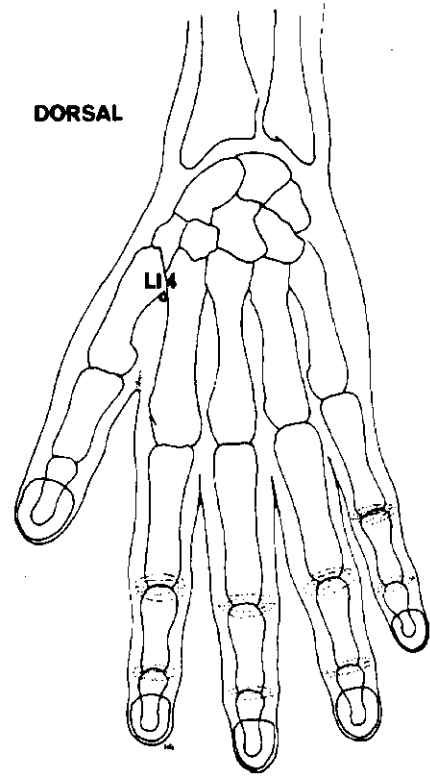
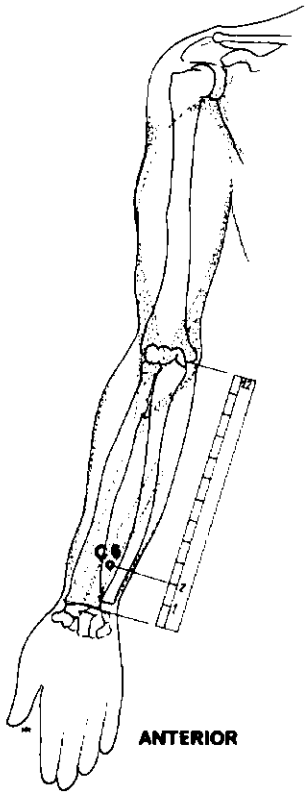
Estimular eléctricamente y bilateralmente.

PUNTO DE LA GLANDULA ADRENAL, aguja dirigida hacia el Punto de Atenuación del Asma (Ding Chuan)

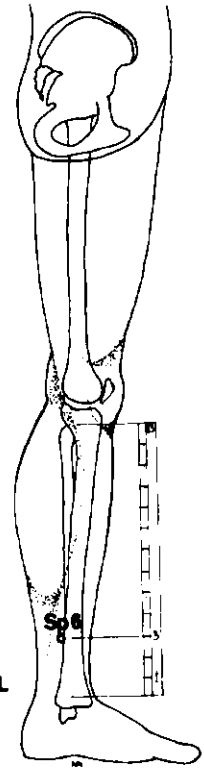
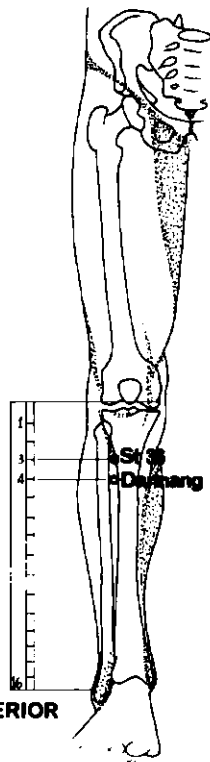
ANESTESIA PARA RESECCION DEL PULMON

(Receta del Primer Hospital para la Tuberculosis de Shanghai)

<i>Meridiano</i>	<i>Punto de ref.</i>	<i>Nombre chino</i>	<i>Posición anatómica</i>	<i>Nota</i>
INTESTINO GRUESO	LI 14	Pi Nao	Cara externa del brazo, 7 AUM por encima del pliegue del codo, en la inserción del m. deltoides.	Estimular manualmente en el lado a operar.
Dirigir las agujas hacia:				
INTESTINO GRUESO	LI 15	Chien Mü	Borde anteroinferior de la unión acromioclavicular, por debajo del acromion (brazo en abducción).	



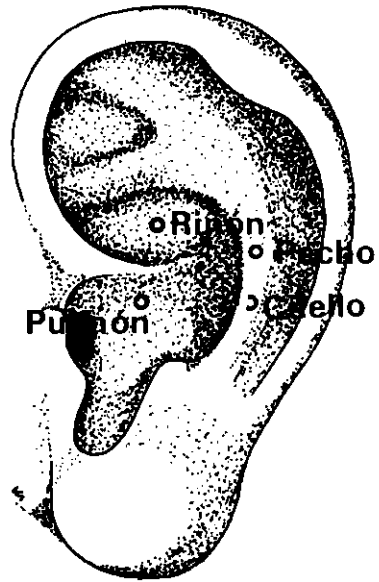
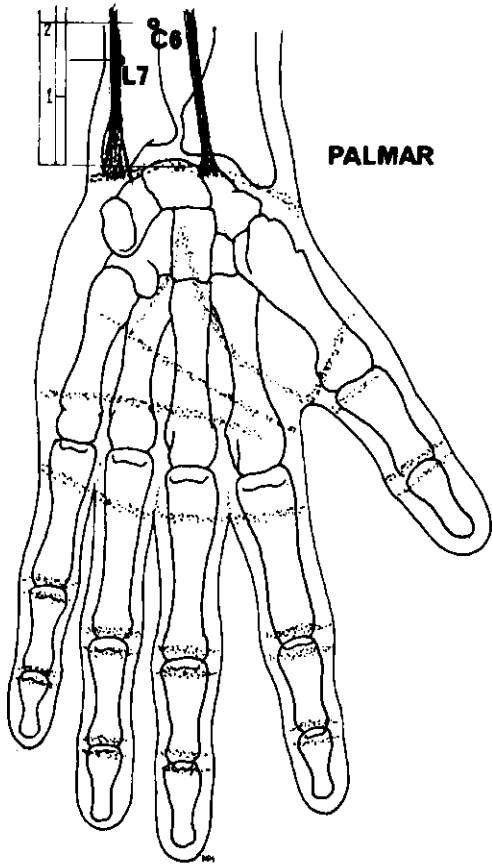
LATERAL



ANESTESIA PARA COLECISTECTOMIA Y ESPLENECTOMIA

<i>Meridiano</i>	<i>Punto de ref.</i>	<i>Nombre chino</i>	<i>Posición anatómica</i>	<i>Nota</i>
Receta 1				
ESTOMAGO	St 36	(Tsu) San Li	Cara anterior de la pierna, 3 AUM por debajo del pliegue de la rodilla, entre el m. tibial anterior y la tibia.	Tratar bilateralmente.
BAZO	Sp 6	San Yin Chiao	3 AUM ¹ por encima de la punta del maléolo interno, por detrás del borde de la tibia.	
EXTRA 35		Dannang	4 AUM por debajo del pliegue de la rodilla, aproximadamente 1 AUM por debajo del punto ST 36. Doloroso a la presión.	
Receta 2				
ESTOMAGO	ST 36	(Tsu) San Li	Cara anterior de la pierna, 3 AUM por debajo del pliegue de la rodilla, entre el m. tibial anterior y la tibia.	Tratar bilateralmente
INTESTINO GRUESO	LI 4	Ho Ku	Dorso de la mano, en el vértice del ángulo formado por el 1 ^{er} y 2 ^o metacarpianos.	Tratar bilateralmente.
CIRCULACION	C6	Nei Kuan	2 AUM por encima del pliegue de la muñeca, entre los tendones de los músculos palmar mayor y menor.	Tratar bilateralmente.
Receta 3				
Puntos auriculares				
PUNTO DE LA VESICULA BILIAR				Estimular eléctricamente.
PUNTO DEL BAZO				
PUNTO DEL ABDOMEN				
PUNTO SHENMEN DE LA OREJA				Tratar bilateralmente.
PUNTO DEL PULMON				
PUNTO SUBCORTICAL				

¹ Algunos acupuntores occidentales lo sitúan a 4 AUM.



ANESTESIA PARA CIRUGIA A CORAZON ABIERTO

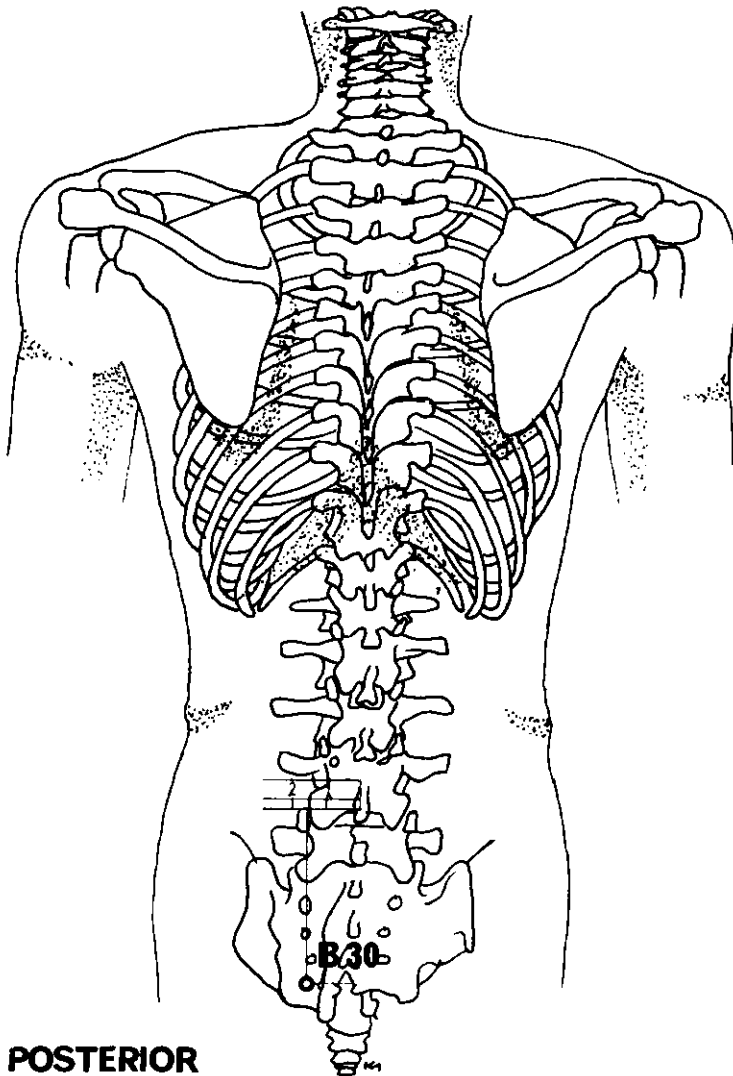
(Receta del Tercer Hospital del Pueblo del Segundo Colegio Médico de Shanghai).

<i>Meridiano</i>	<i>Punto de ref.</i>	<i>Nombre chino</i>	<i>Posición anatómica</i>	<i>Nota</i>
PULMON	L 7	Lieh Ch'üeh	1 ½ AUM por encima del pliegue distal de la muñeca y por encima de la apófisis estiloides radial.	Inserción dirigida oblicuamente hacia arriba.
CIRCULACION	C 6	Nei Kuan	2 AUM por encima del pliegue distal de la muñeca, entre los tendones de los músculos palmar mayor y menor.	Estimular eléctricamente y bilateralmente.

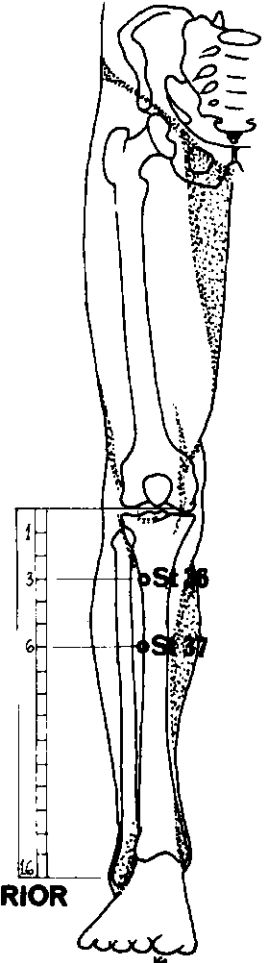
Puntos auriculares

PUNTO DEL CUELLO
 PUNTO DEL PECHO
 PUNTO DEL PULMON
 PUNTO DEL RIÑON

Lado izquierdo solamente; estimular eléctricamente.



POSTERIOR



ANTERIOR

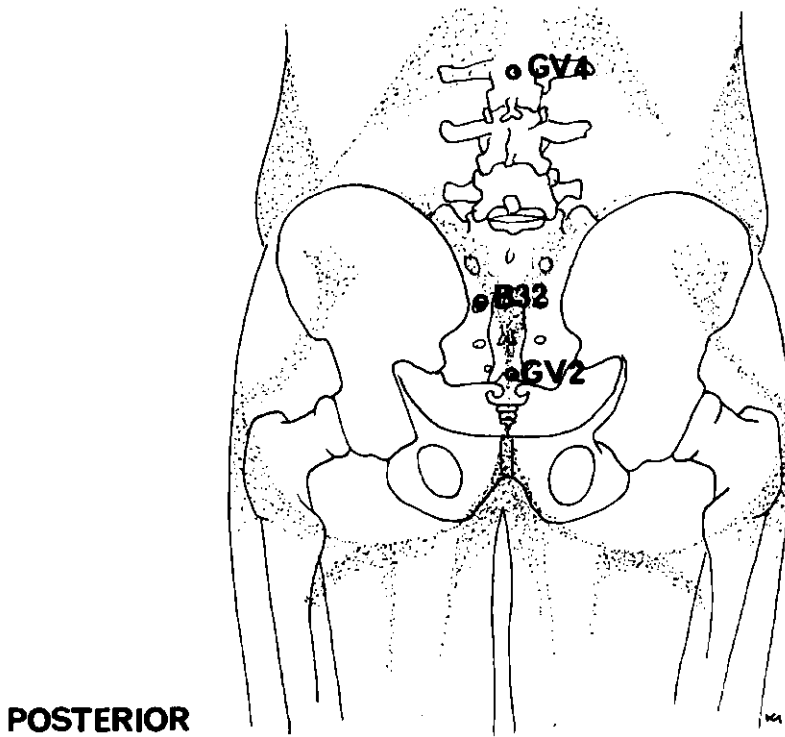
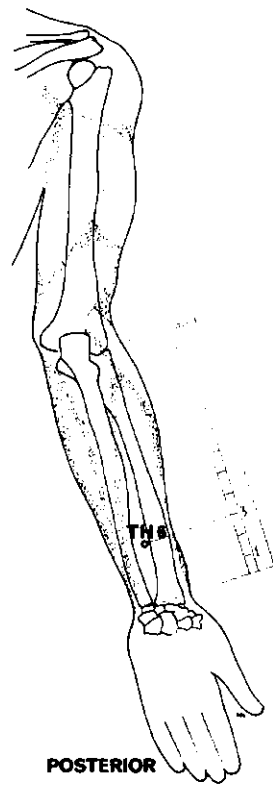
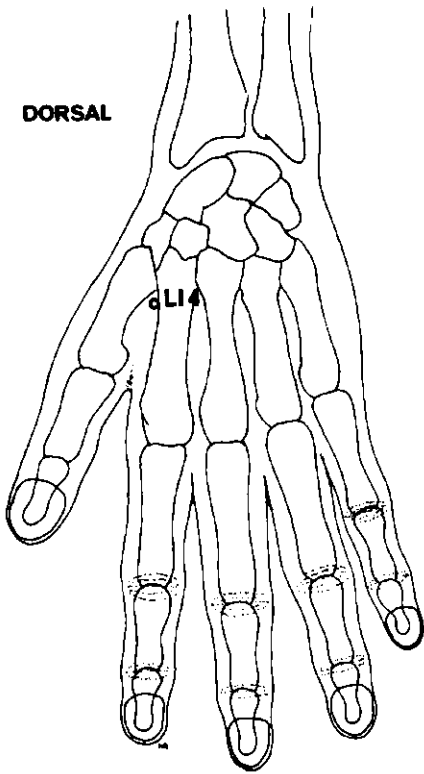
ANESTESIA PARA REDUCCION QUIRURGICA DE LOS HEMORROIDES

<i>Meridiano</i>	<i>Punto de ref.</i>	<i>Nombre chino</i>	<i>Posición anatómica</i>	<i>Nota</i>
VEJIGA	B 30	Pai Huan Yü	1 ½ AUM por fuera de la línea medial, a la altura del 4º agujero sacro.	Estimular eléctricamente bilateralmente.

ANESTESIA PARA GASTRECTOMIA PARCIAL

<i>Meridiano</i>	<i>Punto de ref.</i>	<i>Nombre chino</i>	<i>Posición anatómica</i>	<i>Nota</i>
ESTOMAGO	St 36	(Tsu) San Li	Cara anterior de la pierna, 3 AUM por debajo del pliegue de la rodilla, entre el m. tibial anterior y la tibia.	Tratar bilateralmente.
ESTOMAGO	St 37	(Tsu) Shang Lien ¹	Cara anterior de la pierna, 6 AUM por debajo del pliegue de la rodilla.	Estimular mecánicamente

¹ Los textos chinos modernos lo denominan Shang Chü Hsü.



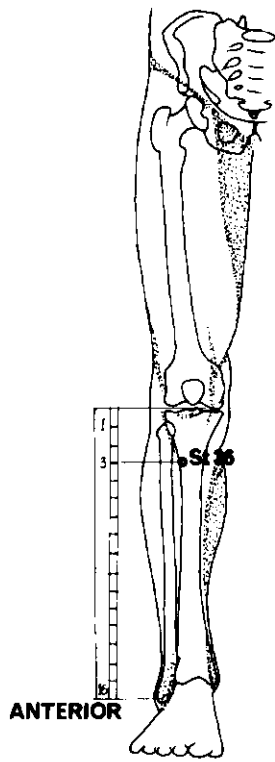
ANESTESIA PARA EL TRATAMIENTO QUIRURGICO DEL DESPRENDIMIENTO DE RETINA

(Receta del Primer Hospital del Pueblo de Shanghai)

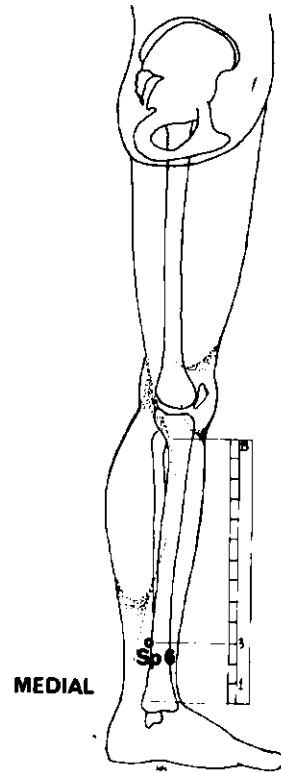
<i>Meridiano</i>	<i>Punto de ref.</i>	<i>Nombre chino</i>	<i>Posición anatómica</i>	<i>Nota</i>
INTESTINO GRUESO	Li 4	Ho Ku	Dorso de la mano, en el vértice del ángulo formado por el 1 ^{er} y 2 ^o metacarpianos.	Estímulo manual en el lado de la operación.
TRIPLE CA- LENTADOR	TH 6	Chi Kou	Cara posterior del antebrazo, entre radio y cúbito; 3 AUM por encima del pliegue de la muñeca.	

ANESTESIA PARA HISTERECTOMIA ABDOMINAL

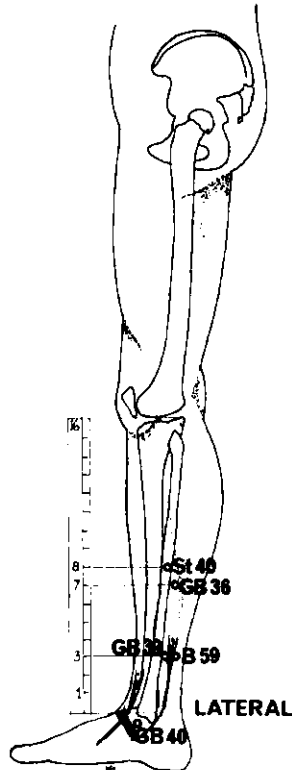
<i>Meridiano</i>	<i>Punto de ref.</i>	<i>Nombre chino</i>	<i>Posición anatómica</i>	<i>Nota</i>
VEJIGA	B 32	T'zu Liao	En el 2 ^o agujero sacro.	Tratar bilateralmente.
VASO DEL GOBERNADOR	GV 2	Yao Yü	Articulación sacrocóccigea, en hiatus del conducto sacro.	Estimular eléctricamente.
VASO DEL GOBERNADOR	GV 4	Ming Men	Entre las apófisis espinosas de la 2 ^a y 3 ^a vértebras lumbares.	



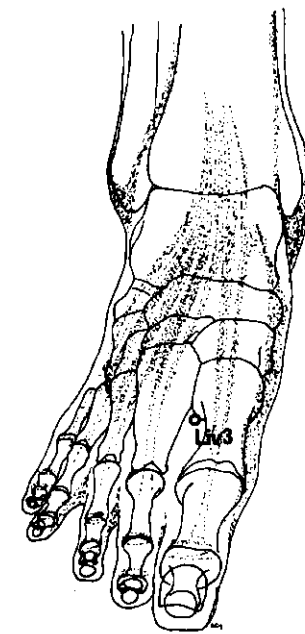
ANTERIOR



MEDIAL



LATERAL



SUPERO-INFERIOR

ANESTESIA PARA REDUCCION DE FRACTURAS DEL CUELLO DEL FEMUR

<i>Meridiano</i>	<i>Punto de ref.</i>	<i>Nombre chino</i>	<i>Posición anatómica</i>	<i>Nota</i>
Receta 1				
ESTOMAGO	St 36	(Tsu) San Li	Cara anterior de la pierna, 3 AUM por debajo del pliegue de la rodilla, entre el m. tibial anterior y la tibia.	Todos en
HIGADO	Liv 3	T'ai Ch'ung	2 AUM por encima del borde de la membrana, en depresión entre el 1 ^{er} y 2 ^o metatarsianos.	el lado
VESICULA BILIAR	GB 40	Ch'iu Ch'ü	Anterior y por debajo del maléolo externo, en depresión por fuera del tendón del m. extensor del dedo mayor.	de
VESICULA BILIAR	GB 39	Hsüan Chung	3 AUM por encima del maléolo externo, entre el borde superior del peroné y los tendones de los músculos peroneo largo y corto.	la operación
BAZO	Sp 6	San Yin Chiao	3 AUM ¹ por encima de la punta del maléolo interno, por detrás del borde de la tibia.	solamente. Estimular eléctricamente.
VEJIGA	B 59	Fu Yang	3 AUM por encima del maléolo externo, por detrás del peroné.	
VESICULA BILIAR	GB 36	Wai Ch'iu	7 AUM por encima del maléolo externo, por detrás del peroné.	
ESTOMAGO	St 40	Feng Lung	8 AUM por debajo del pliegue de la rodilla, por fuera del peroné.	

¹ Algunos acupuntores occidentales lo sitúan a 4 AUM.

INDICE DE TRATAMIENTOS

- A**
Abdominal, dolor, 119-121
Amigdalectomía, 143
Anal, dolor, 137
Apendicitis, 123
Artritis
 cadera, 59
 pie, 35
 rodilla, 43-45
 tobillo, 39
- B**
Brazo (neuralgia), 89-91
- C**
Cabeza, dolor general, 99
 (cefalea), 101
 (frontal), 107
 (jaqueca), 109
 (occipital), 103
 (temporal), 105
Cadera (dolor artrítico), 59
Ciática, 61
Codo, dolor, 83
Colecistectomía, 151
Cólico biliar, 127
Cólico renal, 125
Columna vertebral (dorsal), 67
Corazón, cirugía, 153
Cráneo, cirugía, 145
- D**
Distensión cervical aguda,
Dolor (general),
 abdominal, 119, 121
 anal, 137
 cabeza, 99
 cadera, 59
 codo, 83
- columna vertebral, 67
 espalda, 79-81
 garganta, 117
 mano y dedo, 93
 maxilar, 131-133
 menstrual, 131-133
 muñeca, 85-87
 pierna, 55-57
 rodilla, 47
 torácico, 129
- E**
Espalda, dolor, 79-81
Esplenectomía, 151
Esguince (tobillo), 41
- F**
Fémur, fractura, 159
- G**
Garganta, dolor, 117
Gastrectomía, 155
- H**
Hemorroides, 137, 155
Histerectomía, 157
- I**
Intercostal (neuralgia) 69-71
- J**
Jaqueca, 109
- L**
Laringectomía, 149
Lumbar, dolor, 63-65
- M**
Mano y pie, dolor, 93
Maxilar, dolor, 95
- Menstruación dolorosa, 109
Muelas, dolor, 95
Muelas, extracción, 143
Muñeca, dolor, 85-87
- N**
Neuralgia, del brazo, 89-91
 intercostal, 69-71
 pie, 37
 rodilla, 49
 trigémino, 111-113
- O**
Ocular, dolor, 115
Ojo, cirugía, 157
- P**
Parto, dolores, 135
Pie (dolor reumático y artrítico), 35
 (neuralgia), 37
Pierna, dolor, 51-57
Pulmón, resección, 149
- R**
Renal, cólico, 129
Reuma (pie), 35
Rodilla (artritis), 43-45
 (dolor general), 47
 (neuralgia), 49
- T**
Tiroides, cirugía, 147
Tobillo (dolor artrítico), 39
 esguince, 41
Tórax, dolor, 129
Tortícolis, 77
Trigémino, neuralgia, 111-113